PALPITACIONES. ¿*Cómo Las Interpreta El Cardiólogo*?

Dr. Oscar A. Pellizzón.
Médico Cardiólogo Universitario-Electrofisiólogo. Doctor en Medicina.
Docente Cátedra Patología Médica I –área Cardiología-, Fac. Cs. Médicas, UNR.
Docente Carrera de Especialización en Cardiología, Fac. Cs. Médicas, UNR
Jefe Centro de Arritmias, Hospital Provincial del Centenario.
Jefe Unidad Coronaria, Hospital Provincial del Centenario.

RESUMEN

Las palpitaciones son definidas como la sensación de un latido cardíaco rápido o irregular y son causadas por arritmias cardíacas o ansiedad. La mayoría de los pacientes con arritmias no manifiestan palpitaciones. Sin embargo, cualquier arritmia, incluyendo taquicardia sinusal, fibrilación auricular, extrasístoles ventriculares o una taquicardia ventricular, puede causar palpitaciones. Las palpitaciones deben ser consideradas como potencialmente serias si está asociada a mareos, presíncope o síncope. Las palpitaciones pueden ser provocadas por diferentes patologías cardíacas y no cardíacas como el prolapso de válvula mitral, pericarditis, insuficiencia cardíaca, hipertirodismo, síncope vaso-vagal o hipoglicemia. También pueden ser inducidas por drogas o medicamentos estimulantes. Hasta un 16% de los pacientes con palpitaciones no se encuentra una causa que la produzca. La historia clínica, el examen físico y el electrocardiograma son suficientes para determinar la benignidad o potencial malignidad del síntoma. El ecocardiograma bidimensional, estudio Holter o una ergometría pueden ser útiles cuando son muy frecuentes en su aparición. Estudios más complejos son resortes del especialista en electrofisiología.

INTRODUCCION

Las palpitaciones pueden definirse como una sensación molesta y consciente del latido cardíaco. Se presentan como golpes o sacudidas en el pecho,

sensación de vuelco del corazón o latidos en el cuello, a veces en forma irregular y en otras en una secuencia regular.

En condiciones normales y en personas sanas, estos latidos no son percibidos. Solamente en algunas situaciones, como el ejercicio o emociones intensas pueden evidenciarse conscientemente los latidos cardíacos. ***La palpitación representa uno de los síntomas más frecuentes en la práctica médica, debido al temor de que se trate de la expresión de una enfermedad cardíaca***. En la mayoría de los casos sólo se trata de un cuadro de tipo funcional, benigno, sin alteraciones orgánicas del corazón. Aunque en algunas oportunidades este síntoma puede ser expresión de una arritmia maligna, en la mayoría de las veces ocurren en pacientes sin cardiopatía.

Para el diagnóstico y/o manejo de las palpitaciones no existe un consenso o una guía médica basada en la evidencia. Sin embargo, Weber y col *(Weber BE, Kapoor WN. Evaluation and outcomes of patients with palpitations. Am J Med 1996;100:138-48)* en un estudio prospectivo, que incluyó 190 pacientes con palpitaciones la etiología fue determinada en el 84% de los casos, de éstos el 43% eran de origen cardíaco (40% por arritmias); 31% por ansiedad o crisis de pánico, 6% por medicamentos y 4% por causas no cardíacas. En el 16% no pudo identificarse ninguna causa.

Las enfermedades psiquiátricas y emocionales como ansiedad, pánico y somatizaciones pueden ser problemas que subyacen en muchos pacientes.

Aunque las arritmias cardíacas causan palpitaciones, la mayoría de los pacientes con arritmias no señalan que tienen palpitaciones *(Barsky AJ. Palpitations, arrhythmias, and awareness of cardiac activity. Ann Intern Med 2001;134:832-7).*

ETIOLOGIA DE LAS PALPITACIONES

1. Arritmias Cardíacas.

Diferentes tipos de arritmias pueden causar palpitaciones: bradicardias, taquicardias, extrasístoles auriculares y ventriculares, enfermedad del nódulo sinusal, bloqueos aurículo-ventriculares avanzados, entre otros.

Episodios de taquicardia paroxística supraventricular o una taquicardia ventricular puede ser percibida como palpitaciones pero también pueden ser

asíntomáticas o debutar con un síncope. ***Las palpitaciones asociadas a mareos, presíncope o síncope sugieren una taquiarritmia supraventricular o ventricular y son síntomas potencialmente riesgosos.***

Muchos pacientes relatan presentar "saltos o golpes de su corazón" cuando se encuentran en reposo o al acostarse y esto es debido a extrasístoles ventriculares que se producen en corazones sanos. En general son pacientes con una vida cotidiana muy exigida, con stress, fumadores o bebedores de café en exceso.

En algunas circunstancias, puede existir intolerancia ortostática con hipoperfusión cerebral al ponerse de pié, al estar mucho tiempo en esta posición o por estar en lugares muy calurosos o cerrados con aparición de palpitaciones, náuseas, palidez, mareo, debilidad y presíncope o síncope constituyendo un síncope vaso-vagal. Esta entidad es muy frecuente en mujeres y en niños. En la mayoría de los casos ocurre en presencia de un corazón estructuralmente sano y es una condición benigna.

2. Ansiedad o ataques de pánicos

La prevalencia de los ataques de pánico en pacientes con palpitaciones es del 15-30% *(Jeejeebhoy FM, Dorian P, Newman DM. Panic disorder and the heart: a cardiology perspective. J Psychosom Res 2000;48:393-403).* Esta alteración es más frecuente en mujeres porque estos pacientes somatizan más a menudo. De todas maneras se debe tener en cuenta que estas personas pueden tener arritmias, a veces es difícil determinar si la sensación de ansiedad o ataque de pánico comenzó antes o después de las palpitaciones. Por lo tanto ***las verdaderas causas arrítmicas deben ser descartadas antes de determinar que es por ansiedad o pánico*** *(Zimetbaum P, Josephson ME. Evaluation of patients with palpitations. N Engl J Med 1998;338:1369-73).* En un estudio de pacientes con taquicardia supraventricular, dos tercios de los mismos fueron diagnosticados con pánico, stress o ansiedad y la mitad de los pacientes de este grupo tenían una arritmia no reconocida en la evaluación inicial, esto fue particularmente visto en mujeres jóvenes *(Lessmeier TJ, Gamperling D, Johnson-Liddon V, Fromm BS, Steinman RT, Meissner MD, et al. Unrecognized paroxysmal supraventricular tachycardia. Potential for misdiagnosis as panic disorder. Arch Intern Med 1997;157:537-43).* Estos episodios emocionales incrementan

los niveles de catecolaminas y pueden desencadenar taquicardias supraventriculares o ventriculares.
Un alto tono vagal después del ejercicio ocasionalmente puede derivar en episodios de fibrilación auricular. Por lo tanto, aún en casos de crisis de ansiedad o pánico se sugiere, según la sospecha clínica, la realización de un estudio Holter o ergométrico.

3. Causas cardíacas no arrítmicas.

Las cardiopatías que pueden generar palpitaciones son estenosis o insuficiencias valvulares, comunicación interauricular o interventricular, insuficiencia cardíaca, miocardiopatías o cardiopatías congénitas. La pericarditis es una causa rara de palpitaciones.

4. Causas extracardíacas.

El médico debe descartar enfermedades que cursen con fiebre, anemia, deshidratación, hipoglicemia o tiroxicosis. Las drogas como la cocaína, alcohol, cafeína y cigarrillo pueden precipitar palpitaciones. El uso de antihistamínicos, drogas psicotrópicas, teofilina y agonistas beta pueden generar taquicardia y sentirse como palpitaciones.

EVALUACION

1. Historia clínica y examen físico

La causa de las palpitaciones frecuentemente puede ser diagnosticada a través de una cuidadosa historia clínica y examen físico. Los pacientes pueden describir sus palpitaciones de muchas maneras, pero cuando esto es difícil de determinar por la vaguedad en su descripción, el conocimiento de las circunstancias, factores precipitantes y síntomas asociados pueden ser de ayuda. Por ejemplo, un latido sentido como un “salto o un vuelco de su corazón” probablemente represente a una extrasístole ventricular benigna. El médico mientras está interrogando al paciente debe ir realizando diagnósticos diferenciales (TABLA 1).

TABLA 1. Diagnóstico diferencial de las palpitaciones

ARRITMIAS	CAUSAS NO ARRITMICAS
Aleteo/fibrilación auricular	CIA/CIV
Bradicardia causada por bloqueo A-V	Miocardiopatías
Síndrome bradicardia - taquicardia	Insuficiencia cardíaca
Taquicardia auricular multifocal	Prolapso de válvula mitral
Extrasístoles auriculares o ventriculares	Valvulopatías
Taquicardia sinusal	Pericarditis
Taquicardia paroxística supraventricular	CAUSAS EXTRACARDÍACAS
Taquicardia ventricular	Anemia
Síndrome de Wolf-Parkinson-White	Fiebre
Taquicardias mediada por marcapasos	Hipertiroidismo
CAUSAS PSIQUIATRICAS	Hipoglicemia
Ansiedad	Hipovolemia
Ataques de pánico	Feocrocitoma
DROGAS O MEDICAMENTOS	Síncope vaso-vagal
Cocaína	
Alcohol	
Cafeína	
Tabaco	
Psicotrópicos	

En la mayoría de las veces no se tiene la oportunidad de examinar al paciente en el momento de las palpitaciones, pero en la consulta uno puede determinar si hay alteraciones cardíacas que pueden predisponerlas.

El examen de los ruidos cardíacos puede señalar la presencia de alguna valvulopatía (insuficiencia o estenosis aórtica o mitral, prolapso de válvula mitral) o miocardiopatía (hipertrófica o dilatada). También se puede observar las anormalidades que produce el hipertiroidismo (nerviosismo, piel caliente, exoftalmia, taquicardia, hipertensión arterial).

El paciente ocasional que experimenta palpitaciones durante el ejercicio el mismo puede revelar un soplo que se exacerba por el incremento de la frecuencia cardíaca y volumen minuto.

2. Electrocardiograma

El electrocardiograma (ECG) es el recurso complementario más sencillo y económico en la evaluación de un paciente con palpitaciones. Si es tomado en el momento del síntoma el médico puede realizar un diagnóstico de certeza. Cuando esto no ocurre el ECG puede mostrar la presencia de un infarto de miocardio, hipertrofia ventricular izquierda o derecha, agrandamiento auricular, bloqueo de rama izquierda o derecha asociada o no a hemibloqueo anterior o posterior izquierdo, síndrome de Wolff-Parkinson-White o simples extrasístoles ventriculares o auriculares. Algunas arritmias asociadas a palpitaciones son mostradas en las figuras 1 -5.

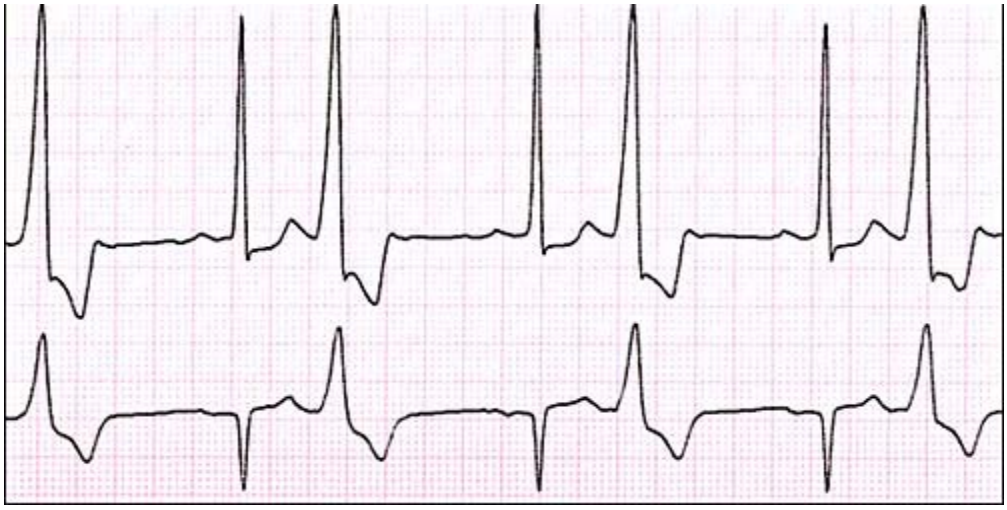

Figura 1. Trazado electrocardiográfico donde se observa extrasístoles ventriculares bigeminadas en un corazón estructuralmente sano. La paciente consultó por palpitaciones cuando se administraba medicamentos con efedrina para tratar su alergia.

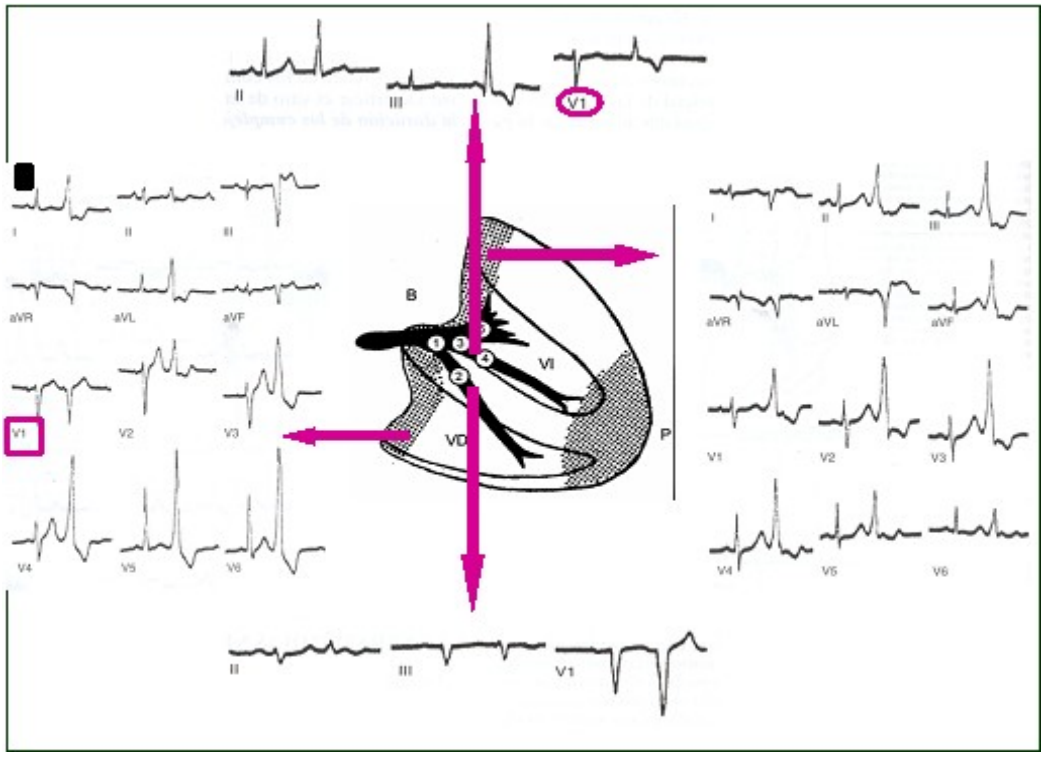

Figura 2. Registros electrocardiográficos y representación esquemática de los ventrículos y del sistema de conducción cardíaco. Los trazados electrocardiográficos muestran extrasístoles ventriculares que nacen de diferentes regiones cardíacas, las cuales tienen diferentes morfologías y duración ("angostas" y "anchas") de acuerdo al lugar de donde se originan. Las extrasístoles ventriculares "angostas" nacen de los fascículos del sistema de conducción. Las extrasístoles "anchas" se producen en el miocardio común y pueden emerger de las bases de los ventrículos o de la punta de los mismos. Estas arritmias ocurren en corazones estructuralmente normales, son benignas y excepcionalmente pueden ser malignas. Todas ellas pueden ocasionar palpitaciones. B: base. P: punta.

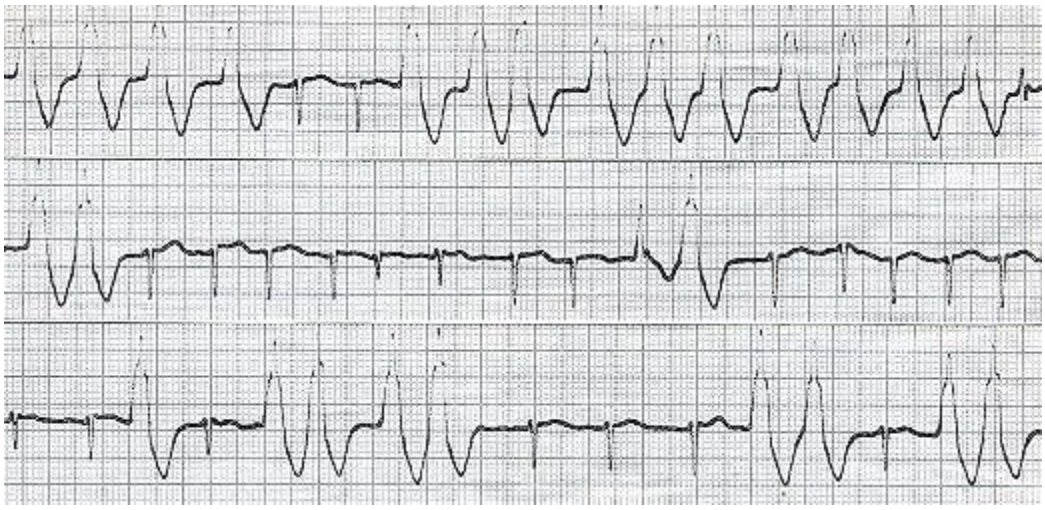

Figura 3. Paciente joven que venía presentando palpitaciones de desde hacía varios años, de pocos minutos de duración y nunca había podido documentarse trastorno del ritmo cardíaco. El

electrocardiograma (derivación V1) muestra una taquiarritmia irregular con QRS angostos y anchos. El ritmo cardíaco es de una fibrilación auricular que conduce a los ventrículos por el sistema de conducción normal (QRS angostos) y a través de una vía accesoria (QRS anchos) constituyendo una fibrilación auricular preexcitada (síndrome de Wolff-Parkinson-White).

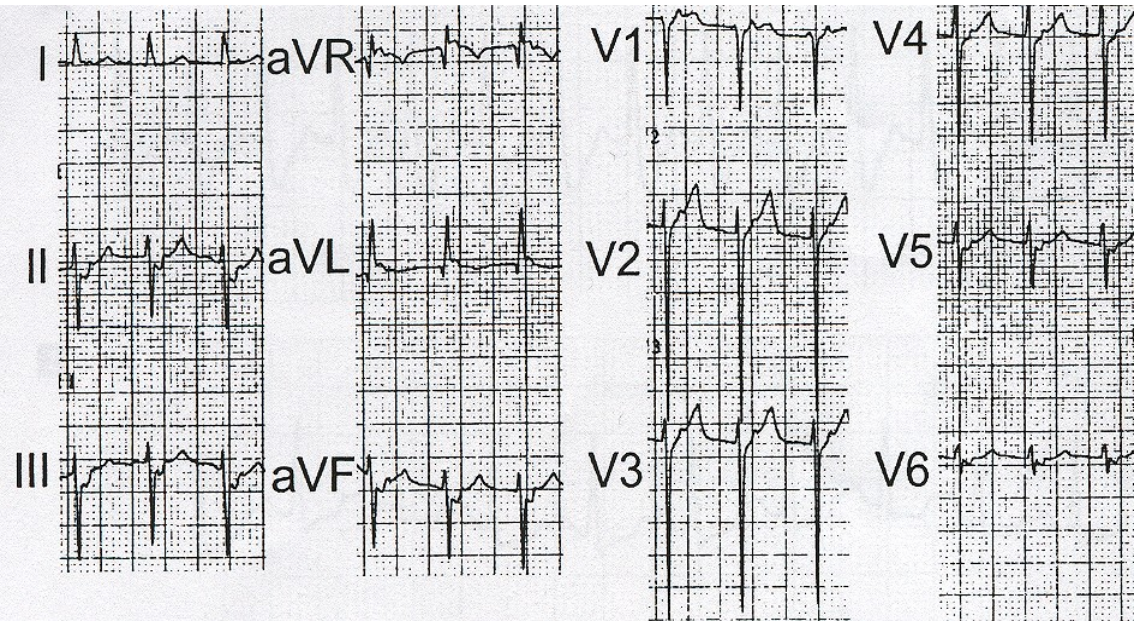

Figura 4. Electrocardiograma que muestra una taquicardia paroxística supraventricular debido a una taquicardia reentrante nodal AV. Paciente con crisis de palpitaciones localizadas en el precordio que revertía con verapamil endovenoso, refractaria al tratamiento antiarrítmico que fue "curada" con ablación por radiofrecuencia.

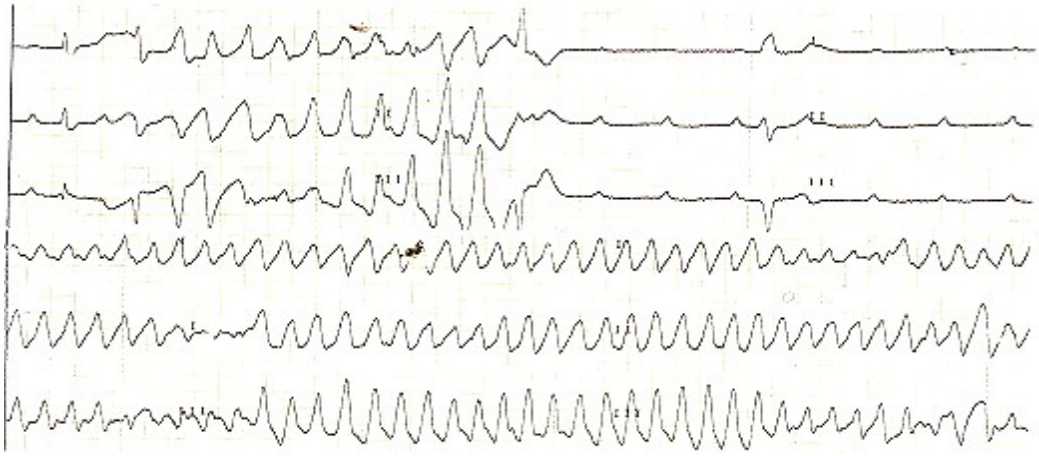

Figura 5. Paciente de 75 años con cardiopatía hipertensiva y episodios de palpitaciones seguido de síncope. Electrocardiograma tomado en la unidad coronaria por un episodio sincopal, el mismo muestra un bloqueo aurículo-ventricular completo (arriba a la derecha) y episodio de taquicardia ventricular polimorfa autolimitada (arriba a la izquierda) y sostenida (abajo) que revirtió con cardioversión eléctrica.

3. Otros métodos diagnósticos.

La mayoría de los pacientes que consultan por palpitaciones no tienen anormalidades en el examen físico ni en el ECG. De acuerdo al interrogatorio y a los síntomas asociados uno puede determinar que no se necesita más evaluación. Este es el momento de transmitirle al paciente que no presenta afección cardíaca, que le otorga un carácter benigno a su problema (bajo riesgo de padecer un evento cardíaco serio) y es allí donde le debemos dar tranquilidad, seguridad y que el síntoma está relacionado posiblemente a algún desorden emotivo,

El *laboratorio* se impone si existiera alguna sospecha de anemia, infección, alteraciones electrolíticas o tiroideas,

La *ergometría* es apropiada cuando pensamos que pudiera existir una enfermedad arterial coronaria o las palpitaciones son inducidas por el ejercicio. En la prueba de esfuerzo podremos observar infradesnivel del ST, arritmias ventriculares o episodios de taquicardia ventricular.

El *ecocardiograma bidimensional* se realiza cuando inferimos que existe alguna cardiopatía, particularmente para determinar las alteraciones estructurales en las válvulas y paredes ventriculares y valorar la función ventricular izquierda (fracción de eyección) la que es un determinante pronóstico importante.

Consideramos pacientes de alto riesgo a aquellos que tienen antecedentes familiares de arritmias malignas por síndromes genéticos arritmogénicos (QT largo, Brugada), síncope o muerte súbita y portadores de cardiopatía estructural.

El resultado de un estudio utilizando Holter de 24 horas demostró que la taquicardia ventricular estaba asociada a infarto de miocardio previo, miocardiopatía dilatada, enfermedad valvular significativa y miocardiopatía hipertrófica. *(Wolfe RR, Driscoll DJ, Gersony WM, Hayes CJ, Keane JF, Kidd L, et al. Arrhythmias in patients with valvar aortic stenosis, valvar pulmonary stenosis, and ventricular septal defect. Results of 24-hour ECG monitoring. Circulation1993;87:I89-101).*

Si la etiología de las palpitaciones no es aparente después del examen físico y ECG el médico puede considerar el *monitoreo electrocardiográfico continuo (Holter),* que en la mayoría de las veces da un resultado negativo porque el día

en que tiene colocado el dispositivo no presentan palpitaciones. La figura 6 muestra un algoritmo que puede ser usado en la evaluación de pacientes con palpitaciones.

Figura 6. ALGORITMO DE EVALUACION DE LAS PALPITACIONES

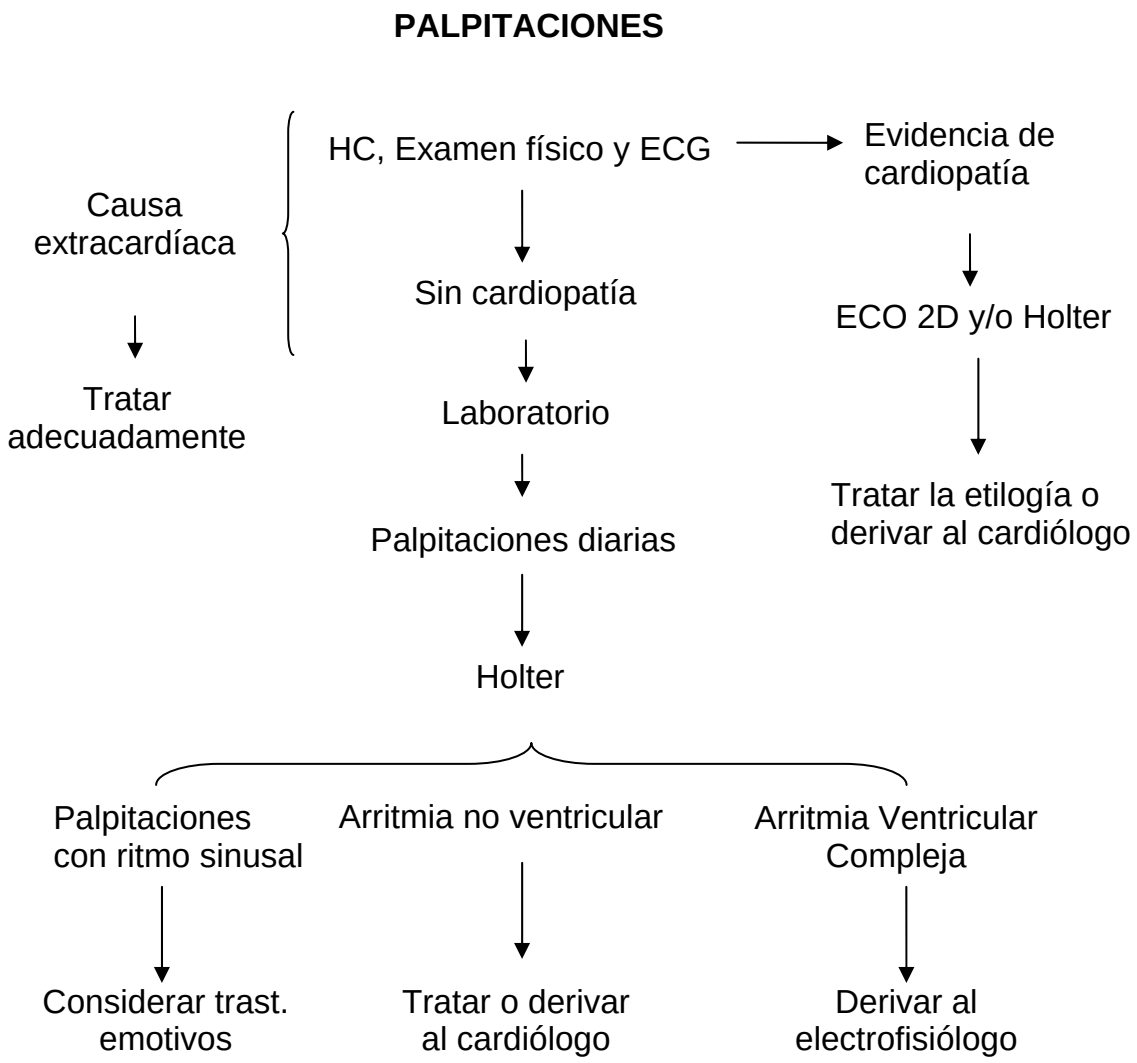

TRATAMIENTO

En los pacientes con arritmia el hallazgo más común en el estudio Holter es la presencia de extrasístoles auriculares o ventriculares asociadas con un ritmo sinusal normal. Algunos presentan extrasístoles frecuentes o episodios de taquicardia ventricular no sostenida. Si la evaluación cardiológica es normal,

estos hallazgos son benignos. Si se constatara arritmias sostenidas esto involucra un tratamiento realizado por electrofisiólogos.

Si la causa no es cardíaca, psiquiátrica o no arrítmica debe ser tratada de acuerdo a la patología subyacente y con el especialista correspondiente.

Afortunadamente la mayoría de los pacientes con palpitaciones tienen un pronóstico benigno y no deben ser tratados con drogas antiarrítmicas.