Curso *on line*

El electrocardiograma en la clínica: una forma práctica para su análisis

Prof. Dr. Roberto F. Gallo

Módulo 3: El ritmo

Para analizar el ritmo cardiaco, debemos observar todas las derivaciones. Si los complejos están regularmente separados por espacios iguales, el mismo es regular, continuando con el paso siguiente.

¿Si es irregular, a que se debe?

Arritmia sinusal

Extrasístoles

Supraventiculares

- Auriculares
- Nodales

Ventriculares

Fibrilación auricular

Fibrilación ventricular

Flutter auricular con bloqueo AV variable

Bloqueo AV variable

Arritmia sinusal

Normalmente el ritmo sinusal se define como la secuencia de ondas P e intervalo PR normales, con una frecuencia entre 60 y 100 veces por minuto, cualquier irregularidad del ritmo sinusal se denomina *arritmia sinusal.* El intervalo PR es constante y el intervalo RR varia. La irregularidad puede ser fásica cuando aumenta la frecuencia cardíaca durante la inspiración, seguida de una disminución de la misma durante la espiración (Fig.13). Se denomina a esta arritmia **sinusal fisiológica o respiratoria** y es frecuente en niños. Cuando no se relaciona con la respiración (no fásica), se denomina arritmia **sinusal no respiratoria;** se la observa en alteraciones primarias del nódulo sinusal o isquemia del mismo.

Cuando la frecuencia cardíaca aumenta, la arritmia tiende a desaparecer y a la inversa se hace más manifiesta cuando la frecuencia disminuye, denominándose *bradiarrtimia.*

Fig.13

Extrasístoles

Son contracciones anticipadas como respuestas a estímulos prematuros, generalmente de focos ectópicos (rara vez se originan en el nódulo sinusal), situados en cualquier punto de las aurículas, del nódulo aurículoventricular (AV) o de los ventrículos, interfirierendo habitualmente con el ritmo de base. De acuerdo al origen del estímulo si está situado por encima o debajo de la bifurcación del has de His, se dividen en supraventriculares o ventriculares.

El diagnóstico electrocardiográfico se basa en la presencia de un ritmo basal regular, interrumpido por latidos prematuros.

Extrasístoles supraventriculares

Son originadas por estímulos ectópicos situados por encima de la bifurcación del has de His. Se las divide en extrasístoles auriculares y nodales.

Extrasístoles auriculares: Se origina en un foco ectópico situado en cualquier región de ambas aurículas. Se caracterizan por ondas P de morfología variable y espacios PR de duración también variable, siempre mayor de 0.12 seg. El complejo QRS es normal en la mayoría de los casos. Como habitualmente los estímulos ectópicos no son muy precoces en el ciclo cardíaco, la onda P está seguida de QRS-T. Si el estímulo ectópico es muy precoz, puede activar las aurículas, inscribiendo la onda P después de la onda T, porque los ventrículos están en período refractario. Se reconoce porque la onda T aparecerá distinta a la T sin relación con los latidos extrasistólicos.

Los estímulos ectópicos atriales ocasionan contracción de las aurículas más precoces, interfiriendo con la actividad del nódulo sinusal,

© 2006 Clinica-UNR.org
Publicación digital de la 1ra Cátedra de Clínica Médica y Terapéutica y la Carrera de Posgrado de especialización en Clínica Médica
Facultad de Ciencias Médicas - Universidad Nacional de Rosario.
Todos los derechos reservados.
e-mail: info@clinica-unr.com.ar / www.clinica-unr.org

haciendo que haya un período mayor de inactividad cardíaca que no llega a ser igual a dos sístoles del período basal y por ser menor que dos RR, se denomina **pausa no compensadora** (Fig.14). Si dicha pausa no existe y la extrasístole se inscribe entre dos ciclos cardíacos sin interferirlo, se denomina **extrasístole interpolada**.

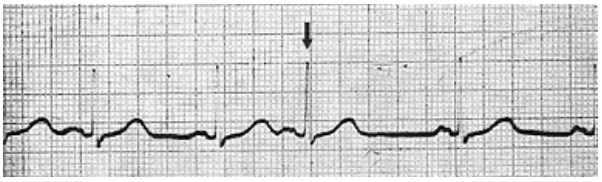

Fig. 14

Extrasístoles nodales (o de la unión AV): El estímulo se origina en la unión AV, provocando una excitación retrógrada de las aurículas y por consiguiente como el ÂP se dirige hacia arriba, hacia la derecha y hacia atrás inscribirá ondas P negativas que pueden preceder (Fig.15), seguir o coincidir y estar ocultas en el complejo ventricular. El intervalo PR casi siempre tiene una duración menor 0.12 seg cuando precede al QRS, lo mismo ocurre con el RP cuando la P sigue al QRS.

La activación de los ventrículos, puede ocurrir que la activación de los mismos se realice por las vías normales originando un QRS-T de morfología igual a las del ritmo de base; si en cambio la estimulación se hace por vías anómalas el QRS se inscribirá con una morfología anómala y de duración en general mayor que la de los complejos basales, haciendo difícil diferenciar de las extrasístoles ventriculares. La pausa puede ser compensadora o no.

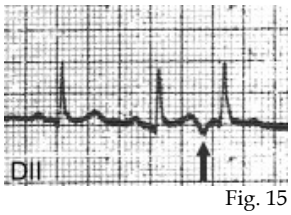

Fig. 15

Extrasístoles ventriculares

Las extrasístoles ventriculares se caracterizan en el electrocardiograma por la presencia de un QRS

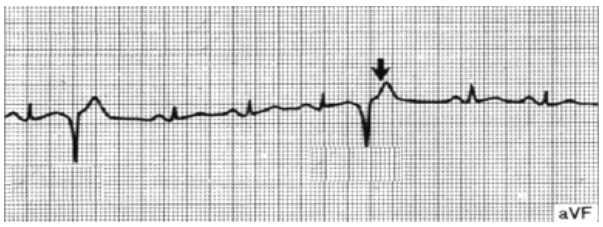

Fig. 16

prematuro, ancho y no precedido de onda P, originado en cualquier lugar de los ventrículos, por debajo de la bifurcación del has de His. Se habla de extrasistolia ventricular **monomorfa** o **unifocales** (Fig.16) cuando éstas son de igual morfología.

Si la morfología es variable se habla de extrasistolia ventricular **polimorfa o multifocales** (Fig.17); algunos autores prefieren el primer término por no tener la certeza de si existen múltiples focos de descarga o si sólo cambia la conducción del impulso originado en el mismo foco.

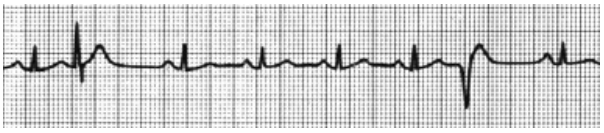

Fig. 17

Las extrasístoles pueden ser **aisladas** cuando aparecen esporádicamente una cada vez, o **agrupadas** cuando están asociadas tanto entre sí o al ritmo de base. Si aparecen dos extrasístoles ventriculares sucesivas se denominan **pares(o duplas**). Cuando están asociadas al ritmo de base se las clasifica en: **bigeminadas**, cuando sucesivamente después de un QRS basal aparece otro prematuro, **trigeminadas** (Fig18), cuando después de dos QRS normales aparece uno ectópico y si aparece después de tres QRS normales se denomina **cuadrigeminada** (Fig.19).

Fig. 18

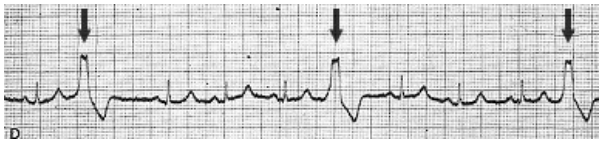

Fig. 19

También se las divide de acuerdo a la duración del QRS en **angostas** o **anchas.** La misma sirve para sospechar la localización del foco ectópico. Extrasístoles con **QRS angosto**, duración menor de 0.12 seg y morfología de bloqueo incompleto de rama, se originan en las ramas del has de His y sus divisiones. Extrasístoles con **QRS ancho**, duración mayor de 0.12 seg y variación de la morfología del QRS según el ventrículo en el que se origina. Si el

© 2006 Clinica-UNR.org
Publicación digital de la 1ra Cátedra de Clínica Médica y Terapéutica y la Carrera de Posgrado de especialización en Clínica Médica
Facultad de Ciencias Médicas - Universidad Nacional de Rosario.
Todos los derechos reservados.
e-mail: info@clinica-unr.com.ar / www.clinica-unr.org

mismo está en el ventrículo izquierdo tiene imagen de bloqueo completo de rama derecha, mientras que si el origen es en el ventrículo derecho se asemejará a un bloqueo completo de rama izquierda.

Fibrilación auricular (ver módulo 2)

Aleteo auricular con bloqueo auriculoventricular variable

En el módulo 2 hemos examinado el aleteo auricular con bloqueo permanente o regular. El bloqueo auriculoventricular puede ser variable, incluso en una misma derivación, originando un trazado electrocardiográfico completamente irregular, variando el bloqueo entre 2:1 y 4:1 (Fig.20).

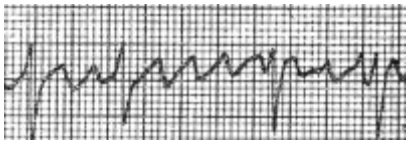

Fig. 20

Fibrilación ventricular (ver módulo 2)

Bloqueo AV variable

En el bloqueo AV parcial de 2º grado tipo Wenckebach se registra un alargamiento progresivo y cíclico del intervalo PR en latidos sucesivos hasta que uno de los impulsos queda bloqueado, apareciendo una onda P sin la inscripción del complejos QRS correspondiente. En la Fig. 21 se puede observar que la cuarta y novena onda P está bloqueda, no estando seguidas del complejo QRS.

Fig. 21

© 2006 Clinica-UNR.org
Publicación digital de la 1ra Cátedra de Clínica Médica y Terapéutica y la Carrera de Posgrado de especialización en Clínica Médica
Facultad de Ciencias Médicas - Universidad Nacional de Rosario.
Todos los derechos reservados.
e-mail: info@clinica-unr.com.ar / www.clinica-unr.org