Curso *on line*

El electrocardiograma en la clínica: una forma práctica para su análisis

Prof. Dr. Roberto F. Gallo

Módulo 4: El Eje Cardíaco

El corazón tiene un eje anatómico y otro eléctrico, este último es el que nos interesa analizar. El eje eléctrico, se representa por un único vector con dirección, magnitud y sentido, sobre el plano frontal, que es la resultante de innumerables fuerzas eléctricas que se originan durante la despolarización ventricular (ondas Q, R y S). Convencionalmente, se representa el vector cuya flecha está orientada hacia las regiones de la superficie corporal que tienen potencial positivo, en relación a aquellas para las cuales está dirigida la cola (negativa) del vector representado. Entre estas dos regiones se sitúa una franja de potenciales transicionales de valor nulo, debido a que la suma de "deflexiones" positivas y negativas es igual a cero (isodifásicos), denominado plano cero. En la Fig. 22 se representa un vector resultante de un determinado fenómeno eléctrico del corazón con zonas de positividad y negatividad separadas por el plano de potenciales isodifásicoa.

Fig. 22

En el módulo 1 mencionamos que para analizar el ECG se debe considerar las derivaciones estándar y de los miembros, que se inscriben arbitrariamente en un gráfico conocido como *triángulo de Eindhoven*. Las líneas de derivación bipolar de este triángulo pueden ser transportadas al centro del triángulo, constituyéndose así un sistema triaxial (Fig.23), si a este sistema se superpone otro constituido por las tres líneas de derivaciones unipolares de los miembros, se forma un sistema hexa-axial (Fig.24). Todas estas derivaciones están situadas en el plano vertical que es visto de frente por lo que se denomina *plano frontal*. Cuando se registran las seis derivaciones del plano frontal (D_1, D_2, D_3, aVR, aVL, aVF), estamos analizando la proyección de un mismo y único fenómeno eléctrico.

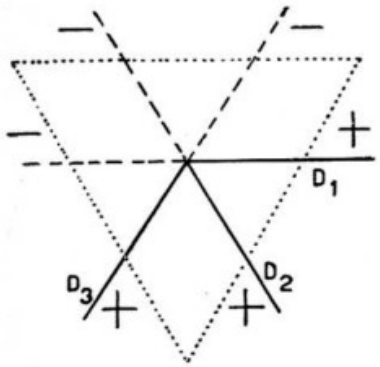

Fig. 23

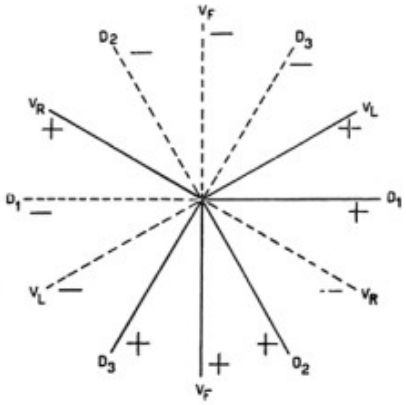

Fig. 24

Este sistema hexa-axial se traslada a una circunsferencia dividida en grados para permitir la localización de un vector. El diámetro transversal separa dos campos, un hemicampo en la parte inferior con valores angulares positivos de 0º a +180º y otro hemicampo superior con valores angulares negativos de 0º a -180º (Fig. 26).

Para determinar la localización del vector que origina el eje del QRS existen varios métodos, pero en la práctica se utiliza uno que facilita la determinación de su proyección en el plano frontal. Describiremos un método rápido que es el que nos parece de mayor utilidad.

© 2006 Clinica-UNR.org
Publicación digital de la 1ra Cátedra de Clínica Médica y Terapéutica y la Carrera de Posgrado de especialización en Clínica Médica
Facultad de Ciencias Médicas - Universidad Nacional de Rosario.
Todos los derechos reservados.
e-mail: info@clinica-unr.com.ar / www.clinica-unr.org

Cálculo del eje según método de 2 pasos. Este método requiere inicialmente el análisis de 2 de las 6 derivaciones de los miembros: El **primer paso** es observar las derivaciones D_1 y aVF. La derivación D_1 siendo horizontal permite conocer la orientación positiva hacia la izquierda o negativa hacia la derecha y aVF siendo vertical determina la orientación positiva hacia abajo y negativa hacia arriba. Por lo tanto, si en D_1 y aVF tienen predominio ondas positivas del QRS el vector estará localizado entre 0º y +90º; si en D_1 predomina la positividad y en aVF la negatividad el vector esta orientado entre 0º y -90º. Si D_1 predomina la negatividad y en aVF la positividad el vector estará entre +90º y +180º y si aVF fuera negativa estará entre -90º y -180º (Fig.25)

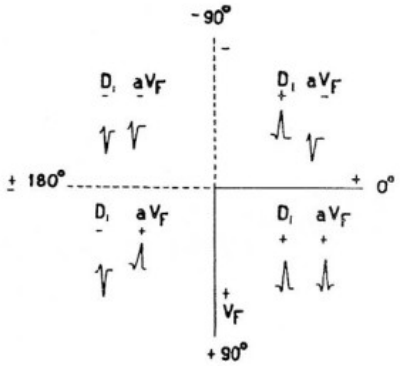

Fig. 25

El **segundo paso** es observar en el plano frontal en cual de las derivaciones el QRS es más positivo, es decir hacia donde se dirige el ÂQRS; seguidamente se mira las derivaciones que rodean a la más positiva, si en una de ellas el QRS es más positivo que la otra, el eje se desvía hacia ella. También se puede determinar observando en que derivación el QRS es isodifásico, con lo que el ÂQRS es perpendicular a ella.

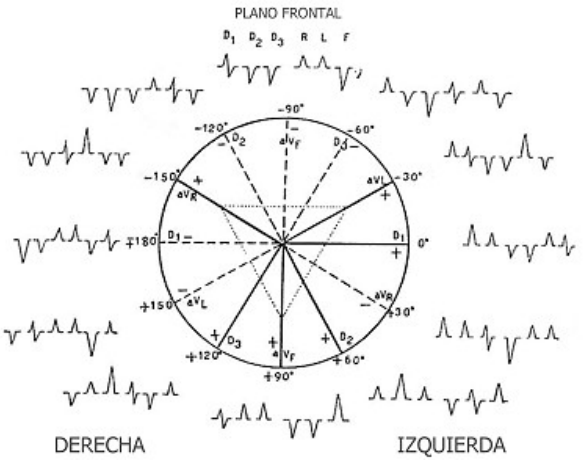

Fig. 26

En la Fig.26 podemos observar algunos ejemplos: cuando el QRS es mayor en DI el eje se encuentra en 0º, por lo tanto será perpendicular a aVF donde el QRS es isodifásico. Otro ejemplo: el QRS es mayor en aVL e isodifásico en DII por lo que el eje eléctrico se encuentra en -30º. Cuando todas las derivaciones son "isoeléctricas" el eje de QRS se llamará "indeterminado".

El eje de QRS sufre variaciones con la edad y de un valor medio de + 120º en las primeras semanas de vida pasa a +60º en la edad escolar. El eje normal se encuentra entre 0º y +90º. En sujetos pícnicos, obesos o con ascitis el eje se puede desviar hacia la izquierda sin sobrepasar -20º.

Consideraremos "**desviación del eje de QRS a la izquierda**":

- En el 1 mes de vida: cuando el eje sea de + 60º a - 90º
- En el 3 mes de vida: cuando el eje sea de 0º a - 90º
- Por encima de los 6 meses de vida: cuando sea < - 30º

Las causas más frecuentes son: la anomalía de los cojines endocárdicos (persistencia del canal aurículoventricular común) y la atresia tricúspide con grandes vasos normalmente situados (tipo I). La hipertrofia ventricular izquierda (HVI) generalmente no causa desviación del eje a la izquierda.

Consideraremos "**desviación del eje de QRS a la derecha**":

- En el 1 mes de vida: cuando el eje sea de + 160º a - 90º
- En el 3 mes de vida: cuando el eje sea de + 105º a + 180º
- Por encima de los 6 meses de vida: cuando sea > + 100º

La causa más común de desviación del eje a la derecha es la HVD.

Si el eje de QRS está entre -90º y -180º, puede ser una desviación "extrema derecha" o una

© 2006 Clinica-UNR.org
Publicación digital de la 1ra Cátedra de Clínica Médica y Terapéutica y la Carrera de Posgrado de especialización en Clínica Médica
Facultad de Ciencias Médicas - Universidad Nacional de Rosario.
Todos los derechos reservados.
e-mail: info@clinica-unr.com.ar / www.clinica-unr.org

desviación del eje a la izquierda. Si hay onda "q" en DI ó aVL (coexiste un hemibloqueo anterior izquierdo) es una desviación "extrema izquierda". Si hay onda "q" ó "QS" en DII, DIII y aVF es una desviación "extrema derecha"

© 2006 Clinica-UNR.org
Publicación digital de la 1ra Cátedra de Clínica Médica y Terapéutica y la Carrera de Posgrado de especialización en Clínica Médica
Facultad de Ciencias Médicas - Universidad Nacional de Rosario.
Todos los derechos reservados.
e-mail: info@clinica-unr.com.ar / www.clinica-unr.org