Curso *on line*

El electrocardiograma en la clínica: una forma práctica para su análisis

Prof. Dr. Roberto F. Gallo

Módulo 7: El complejo QRS

Si el complejo QRS es normal (Módulo 1) en las diferentes derivaciones, continuamos con el paso siguiente, de lo contrario se debe considerar las diferentes causas que lo pueden modificar.

QRS de bajo voltaje

- Hipotiroidismo
- Derrame pericárdico
- Obesidad
- Enfisema

QRS ensanchado

- Bloqueo de rama
- Hiperpotasemia
- Extrasistolia ventricular (Módulo 3)
- Drogas (Quinidina)
- Hipertrofia ventricular

Cambios morfológicos del QRS

- Bloqueos de rama
- Infarto de miocardio
- Tromboembolismo
- Taquicardia ventricular (Módulo 2)
- Fibrilación ventricular (Módulo 2)

QRS de bajo voltaje

Existen condiciones cardíacas como el derrame pericárdico o extrardíacas como el hipotiroidismo (Fig. 35), la obesidad, el enfisema que favorecen el registro de complejos de bajo voltaje.

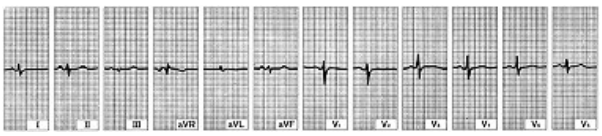

Fig. 35

QRS ensanchado

Bloqueo de rama

Es la anormalidad más común del complejo QRS. Se trata del retraso en la conducción del impulso eléctrico a través de una u otra rama del haz de His. Cuando se bloquea una de las ramas del has de His, el estímulo llega través del séptum interventricular al ventrículo bloqueado con un retraso promedio de 0.04 seg., aconteciendo la despolarización anormal por vías inespecíficas de conducción, siendo esto responsable de las modificaciones de los complejos QRS.

Se reconocen clásicamente dos tipos de bloqueos: 1) ***bloqueo de rama incompleto***, cuando la morfología del QRS adquiere las características del bloqueo pero la duración no supera los 0.12 seg. (Fig. 36) 2) ***bloqueo de rama completo***, cuando el QRS dura más de 0.12 seg. A su vez, de acuerdo a la rama bloqueada se los divide en ***bloqueo de rama derecha*** y ***bloqueo de rama izquierda***.

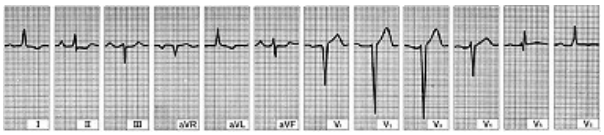

Fig. 36

Bloqueo de rama izquierda

El impulso llega al ventrículo derecho por la rama derecha y después vía transeptal al ventrículo izquierdo. Como las fuerzas ventriculares izquierdas son mucho más importantes que las derechas y tienen manifestación preponderante en la conformación del complejo QRS este proceso de activación produce profundas modificaciones del mismo.

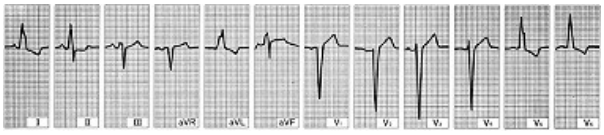

Fig. 37

La profunda desorganización del complejo QRS en el bloqueo de rama izquierda (Fig. 37) puede resumirse en:

- *Aumento en la duración del complejo QRS* (en promedio> 0.14 seg.)
- *Ausencia de fuerzas iniciales a la derecha* (QRS comienza directamente con ondas R por ausencia de primer vector septal izquierdo normal en DI, V5 y V6)
- *Deflexiones monofásicas positivas en derivaciones izquierdas* (ondas R

© 2006 Clinica-UNR.org
Publicación digital de la 1ra Cátedra de Clínica Médica y Terapéutica y la Carrera de Posgrado de especialización en Clínica Médica
Facultad de Ciencias Médicas - Universidad Nacional de Rosario.
Todos los derechos reservados.
e-mail: info@clinica-unr.com.ar / www.clinica-unr.org

monofásicas en D1, V5 y V6 por la ausencia de las ondas Q y S normales)

- *Ondas R empastadas en derivaciones izquierdas* (ondas R con el vértice mellado en D1, V5 y V6)
- *Máximo voltaje del QRS en precordiales derechas* (ondas S profundas en V1, V2 y V3)
- *Mínimas ondas R iniciales en precordiales derechas y medias* (ondas r muy pequeñas y de escasa progresión, complejos rS, en V1 a V3 o V4, es frecuente en bloqueos acentuados la falta de onda R en V1 y V2)
- *Infradesnivel ST y onda T negativa* (en las derivaciones D1, V5 y V6 se inscriben complejos QRS positivos con infradesnivel del ST y ondas T negativas)
- *Supradesnivel ST y ondas T positiva (*en las derivaciones V1 y V2 donde el QRS se inscribe claramente negativo se registra supradesnivel del ST y ondas T positivas)

Hiperpotasemia

La hiperpotasemia produce diferentes alteraciones electrocardiográficas según la concentración del potasio en sangre (Módulo 11). El ensachamiento y disminución de voltaje del QRS aparece contemporáneamente con la desaparición de la onda P, o poco después, cuando la concentración de potasio se encuentra alrededor de 9 a 10 mEq/l, pudiendo simular patente de bloqueo de rama.

Quinidina

Esta droga, actualmente muy poco usada, produce diferentes alteraciones en el registro electrocardiográfico (Módulo 11). Las modificaciones que causa sobre el complejo QRS consisten en una mayor duración del mismo, ocasionalmente con espesamiento, simulando bloqueos completos de rama.

Hipertrofia ventricular

Los signos electrocardigráficos están dados por el aumento de la masa ventricular, además de otros factores como el alargamiento del tiempo de conducción a través de una mayor masa muscular y fibrosa del ventrículo.

Hipertrofia ventricular izquierda

Representa una exageración del predominio fisiológico de este ventrículo, aumentando la magnitud y retraso del tiempo de inscripción de los potenciales que originan los vectores de este ventrículo. A este retardo se denomina *deflexión intrinsecoide*, que es el tiempo que requiere para inscribirse el vértice de la onda R. La *deflexión intrensecoide* se mide desde el inicio de la onda Q o de R cuando falta la onda Q hasta el pico de la onda R en las derivaciones izquierdas (DI, aVL, V5 y V6). Se consideran valores normales 0.04 a 0.045 seg., siendo en la hipertrofia ³ 0.05 seg., y la duración total del complejo QRS > 0.10 seg.

La horizontalización del ÂQRS entre +30° y -30° en el plano frontal y su desplazamiento en el plano horizontal hacia atrás, genera grandes ondas R en DI, aVL, V5 y V6 y ondas S profundas en DIII, aVF y V1 y V2 (Fig.38).

El desplazamiento del vector septal a la izquierda, provoca disminución o desaparición de la onda Q en DI, aVL, V5 y V6. El desplazamiento del vector basal a la izquierda, provoca la reducción o desaparición de la onda S en DI, aVL, V5 y V6.

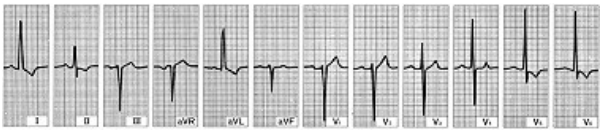

Fig. 38

Desde que Sokolow y Lyon publicaron su índice electrocardiográfico, se ha intentado encontrar otros índices o criterios para la determinación de hipertrofia ventricular izquierda, tratando de mejorar la sensibilidad y especificidad diagnóstica. Los más usados son los siguientes:

Fig. 38

- *Índice de Sokolow-Lyon*: la suma de la onda S de V1 y la R de V5 o V6 > 35 mm en adultos y 40 mm en niños y jóvenes
- *Suma de ondas R y S máximas* > 45 mm
- *Amplitud de onda R* en V5 o V6 > 26 mm
- *Suma de onda R en* DI *más onda S de* DIII > 25 mm

Las modificaciones que genera la hipertrofia ventricular también ocasiona alteraciones en la repolarización ventricular que se describen más adelante (Módulo 9 y 10).

Hipertrofia ventricular derecha

La hipertrofia ventricular derecha al contrario de la izquierda, tiene una expresión electrocardiográfica multiforme, difícil de sistematizar, dependiendo de la severidad de la patología y el tiempo de evolución. Recordemos además, el predominio fisiológico del ventrículo derecho en el recién nacido, con una masa ventricular derecha igual o mayor que la izquierda, lo que permite manifestarse a la hipertrofia en forma más rápida, que en el adulto,

© 2006 Clinica-UNR.org
Publicación digital de la 1ra Cátedra de Clínica Médica y Terapéutica y la Carrera de Posgrado de especialización en Clínica Médica
Facultad de Ciencias Médicas - Universidad Nacional de Rosario.
Todos los derechos reservados.
e-mail: info@clinica-unr.com.ar / www.clinica-unr.org

donde los vectores eléctrico son de dominio del ventrículo izquierdo.

La duración del complejo QRS está aumentado, pero nunca a los valores de la hipertrofia ventricular izquierda, conservando en general valores normales. La *deflexión intrensecoide* se debe medir en las derivaciones derechas, donde no debe superar los 0.03 seg.

Los signos electrocardiográficos varían de acuerdo al grado de hipertrofia, siendo desde leves a muy acentuados cuando las presiones del ventrículo derecho superan a la sistémica.

La desviación del ÂQRS para la derecha dirige el eje eléctrico de +90° a +120° en el plano frontal. Los complejos QRS tenderán a ser negativos en DI y aVL con ondas S profundas del tipo RS (R<S), o más comúnmente rS, En las derivaciones DIII y aVF se registrará grandes ondas R (Fig. 39).

Fig. 39

También en la hipertrofia ventricular derecha se han desarrollado índices para mejorar el diagnóstico, siendo los más utilizados los siguientes:

- *Deflexión intrinsecoide* en V1 > 0.03 seg.
- *Ensanchamiento del* QRS > 0.09 seg.
- *Onda R en* V1 *más S de* V5 o V6 > 11 mm
- *Onda R alta en* V1 y *onda S profunda en* V2 *y R dominante en* V3R con QRS de duración normal < 0.10 seg.
- *Ondas R de alto voltaje en* V1,V2 *y* V3R, *con depresión del segmento ST e inversión de la onda T en* V1,V2 y V3

Sintetizando, una desviación del eje eléctrico a la derecha con duración del QRS normal, sumado a uno o más de alguno de los criterios mencionados, se tiene alta probabilidad de estar frente a una hipertrofia ventricular derecha.

Cambios morfológicos del QRS

Bloqueo de rama derecha

En el bloqueo de rama derecha, la pared libre del ventrículo derecho y el séptum interventricular se activan tardíamente, a través del pasaje transeptal del estímulo sinusal, siendo la activación de la masa septal homolateral la responsable de las principales alteraciones del QRS.

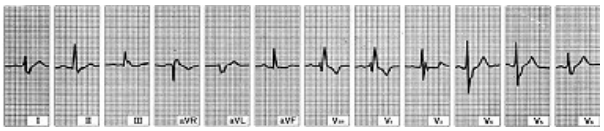

Fig. 40

Las modificaciones electrocardiográficas que permiten realizar el diagnóstico de bloqueo de rama derecha (Fig. 40) son:

- *Complejo QRS con duración* > 0.12 seg.
- *Complejos rsR´* en V1 y V2
- *Ondas S empastada y retardada* en DI, aVL, V5 y V6
- *Onda R final empastada y retardada* en aVR
- *Ondas T negativas con infradesnivel ST descendente* en derivaciones V1 y V2 donde el vector de bloqueo se registra positivo. En las derivaciones D1, aVL, V5 y V6 donde el vector de bloqueo se inscribe negativo la repolarización es normal.

Las modificaciones que ocurren en la repolarización en los bloqueos de rama se denominan clásicamente *alteración secundaria de la repolarización* debido a que obedece a una alteración del QRS, para diferenciarla de la *alteración primaria de la repolarización* que es de origen isquémico donde se produce sin variación del QRS (Módulo 9 y 10). La modificación de la repolarización es tan constante que la ausencia de oposición suele deberse a una afección concomitante como una perturbación de origen isquémico.

Infarto de miocardio

Una onda Q de más de 2 mm de profundidad o de más de 1/3 o el 30% de la onda R del mismo complejo en aquellas derivaciones donde normalmente puede existir onda Q o una duración de la misma mayor de 0.04 seg., es patológica. En DIII la onda Q suele alanzar gran magnitud especialmente en corazones horizontalizados, llegando a ser 100 o 150% de la onda R, pero en estos casos disminuye de amplitud, incluso, llega a desaparecer con la inspiración profunda.

En el ECG de un paciente que sufre un infarto de miocardio la primera modificación que se produce después de la obstrucción coronaria aguda es la aparición del *supradesnivel del punto J y el segmento ST* (Módulo 9). La onda Q patológica,

© 2006 Clinica-UNR.org
Publicación digital de la 1ra Cátedra de Clínica Médica y Terapéutica y la Carrera de Posgrado de especialización en Clínica Médica
Facultad de Ciencias Médicas - Universidad Nacional de Rosario.
Todos los derechos reservados.
e-mail: info@clinica-unr.com.ar / www.clinica-unr.org

que expresa necrosis miocárdica, aparece horas o días después del evento agudo. Con el tiempo, la onda Q puede disminuir de voltaje y en pocos casos desaparecer al recuperarse el tejido isquémico. La presencia de onda Q sugiere que el infarto es transmural, aunque algunos de estos no cursan con onda Q patológicas, sino con modificaciones no diagnósticas del complejo QRS, como así también, algunos infartos que se consideran no transmurales por falta de onda Q se comprueba por anatomía patológica que sí lo eran (ver bibliografía para mayor ampliación).

De acuerdo a las modificaciones en el QRS de las diferentes derivaciones y su relación con la zona necrótica, se clasifican en: infarto **anterior** (obstrucción del territorio de la *arteria descendente anterior*) involucra región anterolateral y apical de ventrículo izquierdo; **inferior** (obstrucción en el territorio de la *arteria coronaria derecha dominante*) compromete cara diafragmática o inferior y **posterolateral** (obstrucción en el territorio de la *arteria circunfleja*) implica pared libre posterolateral.

INFARTO ANTERIOR

Las modificaciones características se presentan fundamentalmente en el plano horizontal.

Infarto anteroseptal: complejos QS de V1 a V4 (Fig.41) A veces en V1 puede comenzar con una onda R pequeña para desaparecer en V2, mientras que otras veces puede inscribir en V3 y/o V4 una deflexión Qrs o qRs.

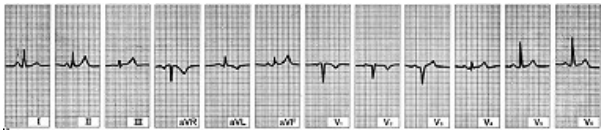

Fig. 41

Infarto anterolateral: a diferencia de lo que ocurre normalmente la onda R en lugar de crecer disminuye de voltaje hacia la izquierda, inscribiéndose ondas Q a partir de V3 o V4 hasta V6. En las derivaciones izquierdas la onda R tiene menor voltaje del habitual.

Infarto anterior extenso: es el resultado de la adición de las alteraciones descriptas anteriormente. El QRS sufre profundas modificaciones caracterizado por QS en precordiales derechas, a veces con pequeñas ondas R iniciales y medias con voltajes negativos exagerados, QS o Qr en precordiales izquierdas y en DI y aVL (Fig.42).

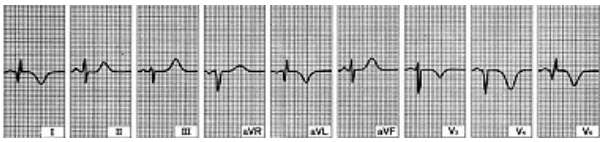

Fig. 42

INFARTO INFERIOR

Las alteraciones del QRS se presentan característicamente en el plano frontal. Las derivaciones que mejor registran este infarto son DII, DIII y aVF (Fig.43), inscribiéndose complejos QS Qr o QR según la extensión de la necrosis. Como normalmente son derivaciones donde pueden aparecer onda Q, para que la misma se la considere patológica debe durar más de 0.03 seg. y la relación Q/R ser mayor del 30% en DII, o mayor de 0.04 seg. y la relación Q/R mayor del 25% en aVF. La derivación DII no se utiliza para valorar la onda Q.

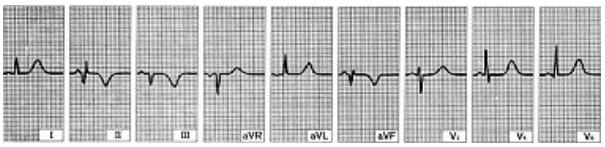

Fig. 43

INFARTO POSTEROLATERAL:

Es la localización topográfica con más inconvenientes para el diagnóstico electrocardiográfico, involucra la pared libre posterolateral de ventrículo izquierdo y solo, excepcionalmente en los raros casos en que la arteria circunfleja es dominante no tiene compromiso septal. La mayoría de los infartos son pequeños, con modificaciones del QRS leves y a veces no diagnósticas. Si bien, la región posterolateral es la última en activarse, se puede deformar la mitad inicial del QRS. En el ECG las modificaciones se presentan en las derivaciones precordiales derechas, donde se observan complejos Rs (ondas R predominantes) desde V1, siendo la imagen en espejo de los complejos Qr que se registran en derivaciones posteriores como V7 y V8.

Si el infarto es infero-dorsal se observará ondas Q en DII, DIII, aVF, V7 y V8; si es latero-dorsal DI, aVL, V5, V6, V7, V8 y si es infero-latero-dorsal DI, DII, DIII, aVL, aVF, V5,V6, V7 y V8, todos con aumento de la onda R en V1 y V2.

© 2006 Clinica-UNR.org
Publicación digital de la 1ra Cátedra de Clínica Médica y Terapéutica y la Carrera de Posgrado de especialización en Clínica Médica
Facultad de Ciencias Médicas - Universidad Nacional de Rosario.
Todos los derechos reservados.
e-mail: info@clinica-unr.com.ar / www.clinica-unr.org

Tromboembolismo pulmonar

En el corazón pulmonar agudo por embolia de pulmón las modificaciones en el ECG dependen de la intensidad de la sobrecarga en las cavidades derechas. Las modificaciones de la onda P se analizaron anteriormente (módulo 5). La morfología del complejo QRS muestra ondas S transitorias en DI, ondas Q en DIII (Fig.44).

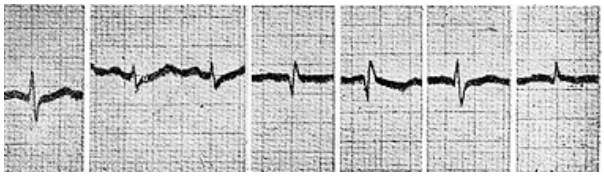

Fig. 44

© 2006 Clinica-UNR.org
Publicación digital de la 1ra Cátedra de Clínica Médica y Terapéutica y la Carrera de Posgrado de especialización en Clínica Médica
Facultad de Ciencias Médicas - Universidad Nacional de Rosario.
Todos los derechos reservados.
e-mail: info@clinica-unr.com.ar / www.clinica-unr.org