Clínica-UNR.org

Publicación digital de la 1ra Cátedra de Clínica Médica y Terapéutica y la Carrera de Posgrado de especialización en Clínica Médica
Facultad de Ciencias Médicas - Universidad Nacional de Rosario
Rosario - Santa Fe - República Argentina

Seminario Central – Caso nº 213
10 de junio de 2010

Varón de 62 años con cirrosis, edemas asimétricos, disnea y dolor torácico

Presenta: **Dra. Vanina Alvarez**
Discute: **Dr. Nicolas Frigieri**
Coordina: **Prof. Dr. Alcides Greca**
Editan: **Dr. Ramón Ferro** y **Dr. Roberto Parodi**

Presentación del caso clínico

Enfermedad Actual:
Comienza 6 días previos a la consulta con astenia, hiporexia no selectiva y debilidad generalizada que dificultad la deambulación. Del mismo tiempo de evolución refiere disnea de esfuerzo (grado II – III), que no se acompaña de fiebre, tos, expectoración, hemoptisis ni ortopnea.
Dos días previos al ingreso agrega dolor torácico, en región lateral y dorsal del hemitórax derecho, de intensidad de leve a moderada, sin irradiación y que no se modifica con los movimientos respiratorios.

Antecedentes Personales:
- Hepatopatía crónica en estadio cirrótico.
- Ex- etilista de 160 gr./día por 30 años hasta hace 10 años.
- Ex- tabaquista de 20 cigarrillos/día por 30 años hasta hace 20 años.
- Múltiples internaciones por síndrome ascítico edematoso.
- Escasa adherencia al tratamiento dietético y farmacológico.
- Última internación hace una semana, por neumonía aguda de la comunidad.

Examen Físico:
- Paciente vigil, orientado en tiempo, espacio y persona
- Signos vitales: PA : 140/80mmHg, FC : 110 lpm, FR : 22 cpm, T : 36.7ºC
- Cabeza y cuello: conjuntivas pálidas, escleras ictéricas, mucosas húmedas. No se palpan adenopatías ni tiroides. Ingurgitación yugular 2/6 con colapso inspiratorio completo.
- Aparato respiratorio: respiración costoabdominal, sin tiraje ni reclutamiento. Murmullo vesicular conservado, sin ruidos agregados.
- Aparato cardiovascular: ruidos normofonéticos, sin tercer y cuarto ruido. No se auscultan soplos.
- Abdomen: distendido, con circulación colateral. Ruidos hidroaéreos positivos. Blando, depresible e indoloro, no se palpan visceromegalias. Espacio de Traube ocupado, matidez desplazable de concavidad superior.
- Neurológico: funciones superiores conservadas. Sin foco motor ni sensitivo, sin signos meníngeos. Reflejos osteotendinosos simétricos, marcha y equilibrio conservados. Respuesta plantar flexora bilateral. Presenta flapping y rueda dentada.
- Miembros: edemas indoloros bilaterales hasta raíz de muslos con signo de Godet (+++). Diferencia de diámetro de ambos miembros inferiores de 6 cm, a predominio del derecho. Pulsos periféricos conservados.
- Genital: testículos en bolsa, edema de escroto y pene.

Exámenes complementarios:

Laboratorio:

	Ingreso
Hemoglobina (g/dL)	11
Hematocrito (%)	31
Glóbulos Blancos/mm³	14.600
Plaquetas/mm³	214.000
Glicemia (mg/dL)	108
Urea (mg/dL)	34
Creatinina (mg/dL)	0,98
Natremia (mEq/L)	133
Kalemia (mEq/L)	4,1
Bilirrubinemia total (mg/dL)	2,99
ASAT (UI/L)	43
ALAT (UI/ L)	29
FA (UI/ L)	480
Colinesterasa (UI/L)	1.011
LDH (UI/L)	327
Amilasa (UI/L)	59

Estado ácido base (FiO_2: 21%)

pH	7,56
PCO_2 (mmHg)	28
PO_2(mmHg)	67
EB	1,4
HCO_3	23
% Saturación Hb	95

© 2010 Clínica-UNR.org
Publicación digital de la 1ra Cátedra de Clínica Médica y Terapéutica y la Carrera de Posgrado de especialización en Clínica Médica
Facultad de Ciencias Médicas - Universidad Nacional de Rosario.
Todos los derechos reservados.

Orina completa: naranja intenso, turbio, densidad 1025, pH 6, leucocitos aislados, células epiteliales abundantes, gérmenes abundantes.

Líquido ascítico: aspecto pre-centrifugación: amarillo ligeramente opalescente, glucosa: 1.3 g/l, proteínas: 4 g/l, albúmina: 2g/l, colesterol total: 2g/l, triglicéridos: 20 mg/l, colinesterasa: 110 UI/l, LDH: 47 UI/l, pH: 7.52, reacción de Rivalta negativa. Recuento de elementos: 75 / mm3 (85%PMN, 15% MN). GASA > 1.1

Radiografía de tórax de frente: índice cardiotorácico conservado, botón aórtico prominente, hemidiafragma derecho sobreelevado. Sin lesiones pleuro-parenquimatosas.

Electrocardiograma: ritmo sinusal, FC: 120 lpm, AQRS:+10, onda P: 0,08", intervalo PR: 0,16", QRS: 0,08", ST isonivelado, intervalo QT: 0,28".

Ecografía de miembros inferiores: territorio femoral derecho con falta de compresibilidad y aumento de la ecogenicidad intraluminal. El territorio femoral izquierdo presenta compresión adecuada. Ambos territorio poplíteos presentan compresión adecuada. A nivel del hueco poplíteo izquierdo se visualiza imagen de aspecto líquido heterogéneo que mide 37 mm x 25 mm, que podría corresponder a un quiste de Baker. Adenomegalias inguinales bilaterales.

Evolución:
Comienza tratamiento con heparina sódica endovenosa en dosis anticoagulante, furosemida, espironolactona y lactulosa vía oral. Se realiza paracentesis evacuadora (se extraen 4 litros). Mejoran significativamente los edemas, y levemente la disnea.

Pendiente:
- Ecografía abdominal.
- Videoendoscopia digestiva alta.
- Resultado de serologías de virus hepatitis B y hepatitis C.

Imágenes

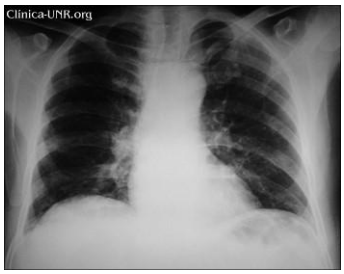

Radiografía de tórax: índice cardiotorácico conservado. Botón aórtico prominente. Hemidiafragma derecho sobreelevado. No se observan lesiones pleuro-parenquimatosas.

Discusión del caso clínico

Se discute el caso de un varón de 62 años, cirrótico, que se interna por un cuadro de 6 días de evolución caracterizado por astenia, hiporexia y debilidad generalizada que dificulta la deambulación, y que dos días previos al ingreso presenta episodio de disnea de esfuerzo (grado II – III), asociada a dolor torácico latero-dorsal derecho. Al examen físico se constatan edemas periféricos, con asimetría de diámetro a predominio del miembro inferior derecho mayor a 6 cm. La ECO por compresión de miembros inferiores realizada informó falta de compresibilidad y aumento de la ecogenicidad intraluminal en territorio femoral derecho.
Como datos guía para el desarrollo de mi discusión tomaré los edemas de miembros inferiores asociados a trombosis venosa profunda (TVP), y el episodio de disnea y dolor torácico, teniendo en cuenta la hepatopatía crónica en fase cirrótica que nuestro paciente presenta. De este análisis inicial surgen preguntas como:
- ¿Es frecuente la TVP en pacientes cirróticos?
- ¿Se puede considerar a los pacientes cirróticos como "auto-anticoagulados"?
- ¿Cuál es el riesgo de complicaciones asociadas a TVP en estos pacientes?
- ¿Es adecuado anticoagular a nuestro paciente?
- ¿De qué forma es más apropiado anticoagular y durante cuánto tiempo?

Intentaré responder a tales interrogantes a lo largo de mi discusión.
Si nos referimos a la probabilidad pre-test de que un paciente presente una **TVP**, basándonos en el score de Wells, nuestro paciente presenta los siguientes hallazgos:
- Inmovilización reciente > 3 días o cirugía mayor en últimas 12 semanas.
- Tumefacción de toda la pierna.
- Edema en pantorrilla > 3 cm. que en contra lateral (medido 10 cm. por debajo tuberosidad tibial).
- Edema con fóvea en pierna sintomática.

© 2010 Clínica-UNR.org
Publicación digital de la 1ra Cátedra de Clínica Médica y Terapéutica y la Carrera de Posgrado de especialización en Clínica Médica
Facultad de Ciencias Médicas - Universidad Nacional de Rosario.
Todos los derechos reservados.

Dichos hallazgos le otorgan un puntaje de 4, lo que hace que la probabilidad que nuestro paciente presente una TVP es alta. Dicha escala presenta una sensibilidad del 60% con una especificidad del 88%. En forma concordante con la alta probabilidad de padecer una TVP, la ecografía confirmó el diagnóstico. Considerando las causas de TVP, estas son múltiples, y nuestro paciente presenta más de una causa probable para presentar dicho cuadro, tales como la alteración de los factores de la coagulación por presentar una falla hepática y la presencia de inmovilización 7 días previos al ingreso por un cuadro infeccioso compatible con neumonía aguda de la comunidad.

Ahora bien, respondiendo al interrogante de si los pacientes cirróticos pueden ser considerados como pacientes "auto-anticoagulados", la respuesta es que no. Si bien las personas con cirrosis presentan trastornos de la coagulación y hemostasia, lo que favorece al desarrollo de trastornos hemorrágicos, en algunas ocasiones estos pacientes presentan ciertos estados de hipercoagulabilidad que favorecen a las TVP y cuadros de TEP. Esto se debe a un desbalance entre el factor VIII de coagulación y la proteína C, S y antitrombina III. Si lo que predomina es un aumento del factor VIII por sobre los factores fibrinolíticos esto predispone a fenómenos trombóticos, pero si la situación fuera a la inversa lo que va a predominar son fenómenos hemorrágicos. Esto nos demuestra que **no se debe considerar a los pacientes cirróticos como intrínsecamente anticoagulados.**

Revisando diferentes trabajos se ve que la prevalencia de **TVP en pacientes cirróticos** varia entre el 1-5%, lo cual no es un dato menor, y se pudo observar que un 20% de esos pacientes que presentaron TVP tuvieron algún episodio de tromboembolismo pulmonar (TEP) de magnitud variable. Si volvemos al cuadro clínico de nuestro paciente, este presentó episodio de disnea, dolor torácico, en el estado ácido-base se informa alcalosis respiratoria, hipoxemia, hipocapnia y saturación de Hb < al 95%. Si a esos datos sumamos la ECO de miembros inferiores compatible con TVP del miembro inferior derecho, debemos pensar indefectiblemente en la posibilidad de que nuestro paciente presente un episodio de TEP como complicación de su TVP.

Si nos basamos nuevamente en la probabilidad pre-test de que nuestro paciente presente un **TEP**, tanto para la predicción clínica de Wells como en Score de Ginebra, el puntaje obtenido según los hallazgos clínicos de nuestro paciente nos da una probabilidad intermedia. La metodología diagnóstica para el tromboembolismo pulmonar incluye a los siguientes estudios:

- Laboratorio: EAB, BNP ,troponina I y T;
- ECG
- Radiografía de tórax
- Centellograma ventilación/perfusión (V/Q)
- Dímero-D
- TAC helicoidal de tórax
- Angiografía
- Ecocardiograma 2D

De todos estos métodos quiero hacer referencia al dímero-D y a la TAC helicoidal, los cuales son estudios con los que contamos en nuestro hospital. Si partimos de que el diagnóstico de TEP sea probable o no, y si nos basamos en los algoritmos diagnósticos decimos que si el TEP es improbable debemos realizar la determinación de dímero-D si este es inferior a 500 ng/ml por su gran valor predictivo negativo cercano al 95% podríamos decir que excluimos un TEP. Ahora bien, si este fuera > a 500 ng/ml teniendo en cuenta que la especificidad de este método es sólo del 66% deberíamos realizar para confirmar el diagnóstico una TAC helicoidal, la cual si es negativa prácticamente excluye el TEP. Si adaptamos a este tipo de pacientes la determinación de dímero-D, ésta no es adecuada, ya que en los pacientes con enfermedad hepática severa existe una disminución del clearance hepático de dímero-D y los valores suelen ser anormalmente altos en ausencia de TVP. No obstante, como la duración del tratamiento es la misma en caso de TVP con o sin TEP, no recomiendo la realización de TAC helicoidal para confirmar o descartar TEP, ya que no cambiaría la conducta terapéutica.

Nuestro paciente cirrótico presenta una TVP y muy probablemente un TEP, con lo cual surgen los interrogantes acerca del tratamiento, entre ellas si anticoagular o no, qué anticoagulante utilizar y durante cuánto tiempo. El TEP es una enfermedad muchas veces subdiagnosticada, con una mortalidad del 30% aproximadamente si no se realiza un tratamiento adecuado a tiempo, por lo que considero que se debe realizar tratamiento de manera inmediata.

El tratamiento con **anticoagulantes orales** demostró en pacientes con disfunción hepática clase C en la escala de Child-Pugh, un 85% de complicaciones por sangrado. En un 35% estos episodios fueron sangrados graves que llevaron a la muerte en numerosas oportunidades. Además, los anticoagulantes orales se encuentran estrictamente contraindicados en pacientes que presenten en la videoendoscopia digestiva alta (VEDA) várices esofágicas grado III y un valor en el laboratorio menor a 50.000 plaquetas por mm3. Nuestro paciente presenta disfunción hepática clase C en la escala de Child-Pugh y una VEDA con varices esofágicas grado I, y 214.000 plaquetas por mm3. Las guías consultadas no dicen que hacer en estos casos, pero teniendo en cuenta el mayor riesgo de sangrado y la imposibilidad de controlar correctamente los valores de RIN (alterado previamente en los pacientes con insuficiencia hepática) , considero la anticoagulación con cumarínicos que no es una terapéutica adecuada para el caso en discusión.

El tratamiento de elección para nuestro paciente sería realizar **heparina de bajo peso molecular (HBPM)**, ya que entre sus ventajas tenemos la posología en su administración, menor el riesgo bajo de sangrado y el no requerimiento de controles de laboratorio durante el tratamiento. Además está comprobado también que disminuye la mortalidad y presenta un menor número de recurrencias de eventos tromboembólicos. Como

© 2010 Clínica-UNR.org
Publicación digital de la 1ra Cátedra de Clínica Médica y Terapéutica y la Carrera de Posgrado de especialización en Clínica Médica
Facultad de Ciencias Médicas - Universidad Nacional de Rosario.
Todos los derechos reservados.

contrapartida, su costo es notoriamente superior al de los anticoagulantes orales.
Si el paciente presentara algún episodio de sangrado derivado del tratamiento o bien si presentara várices esofágicas grado III o menos de 50.000 plaquetas por mm3, el tratamiento anticoagulante estaría contraindicado y otra alternativa terapéutica sería la colocación de un **filtro a nivel de la vena cava inferior**. Dentro de las indicaciones para colocar el filtro se incluyen, además de las circunstancias antes mencionadas, la recurrencia una tromboembolia a pesar de una adecuada anticoagulación y la presencia de sangrado secundario al tratamiento anticoagulante. No obstante, es un procedimiento poco disponible en nuestro medio y no exento de complicaciones.
La **duración del tratamiento** para los pacientes cirróticos en lo que respecta a TVP y TEP debe ser de al menos tres meses de duración, ya que terapias por tiempos más breves aumentaron las recurrencias y terapias mayores a tres meses sólo presentaron mayores complicaciones por sangrado e igual eficacia.
Como conclusión luego de haber realizado el análisis de nuestro paciente, podemos decir que la TVP es posible y relativamente frecuente en sujetos cirróticos, y que no debemos considerar a estos pacientes como "auto-anticoagulados". Estos pacientes nos presentan un gran desafío terapéutico porque en algunos casos el tratamiento puede ser más agresivo que la propia enfermedad, debido a las complicaciones hemorrágicas derivadas del mismo. Creo que lo más adecuado para nuestro paciente es comenzar con HBPM, junto con medidas no farmacológicas como vendajes compresivos o neumáticos. Si se llegara a presentar alguna complicación que lo justifique, optaría por la colocación de filtro a nivel de la vena cava inferior.

Bibliografía:

1-An Imbalance of Pro- vs Anti-Coagulation Factors in Plasma From Patients With CirrhosisPII: S0016-5085(09)01460-7doi:10.1053/j.gastro.2009.08.045
2-Northup P, McMahon M, Ruhl A, Altschuler S, Volk-Bednarz A, Caldwell S, et al. Coagulopathy does not fully protect hospitalized cirrhosis patients from peripheral venous thromboembolism. Am J Gastroenterol 2006; 101: 1524-8.
3- Adapted from van Belle, A, et al. JAMA 2006; 295:172.
4- Wicki J, Perneger TV, Junod AF, Bounameaux H, Perrier A. Assessing clinical probability of pulmonary embolism in the emergency ward: a simple score. Arch Intern Med 2001;161:92-97
5-Guidelines on diagnosis and management of acute pulmonary embolism. Task Force on Pulmonary Embolism, European Society of Cardiology. Eur Heart J 2000; 21:1301.
6-Turpie A, Chin B, Lip G. Venous thromboembolism: treatment strategies. BMJ 2002; 325:948-950.
7-Long-term anticoagulation therapy for a cirrothic patient with recurrent deep venous thrombosis. J Gastroenterol Hepatol 2005; 20: 1803-4
8-Vena caval filters: a comprehensive review. Blood 2000 Jun 15;95(12):3669-77.
9-Vena caval filters: a comprehensive review.Streiff MB Blood 2000 Jun 15;95(12):3669-77.

© 2010 Clínica-UNR.org
Publicación digital de la 1ra Cátedra de Clínica Médica y Terapéutica y la Carrera de Posgrado de especialización en Clínica Médica
Facultad de Ciencias Médicas - Universidad Nacional de Rosario.
Todos los derechos reservados.