



Clínica-UNR.org

Publicación digital de la 1ª Cátedra de Clínica Médica y Terapéutica y la Carrera de Posgrado de especialización en Clínica Médica
 Facultad de Ciencias Médicas - Universidad Nacional de Rosario
 Rosario - Santa Fe - República Argentina

Seminario Central - Caso n° 199

18 de febrero de 2010

Varón de 28 años con infección por HIV, colecistitis alitiasica y pancreatitis aguda.

Presenta: **Dra. María Jimena Ortiz**

Discute: **Dra. Andrea Sánchez**

Coordina: **Prof. Dr. Alcides Greca**

Editan: **Dr. Ramón Ferro y Dr. Roberto Parodi**

Presentación del caso clínico

Enfermedad Actual:

Comienza 72 hs previas al ingreso con cefalea frontal, de tipo continua, de intensidad moderada, acompañada de vómitos alimenticios en número de 10 por día aproximadamente, precedidos por nauseas. De igual tiempo de evolución refiere dolor abdominal generalizado, a predominio en hipocondrio derecho, de tipo cólico, que cedía espontáneamente.

Antecedentes Personales:

- HIV diagnosticado en 2005, recuento de CD4 desconocido, abandonó el tratamiento en 2009.
- Toxoplasmosis cerebral en 2008, abandonó tratamiento profiláctico.
- Tuberculosis ganglionar en 2007 para lo cual realizó tratamiento completo.
- Etilista de 80 gr/día.
- Tabaquista de 20 cigarrillos/día
- Adicto a drogas inhalatorias y endovenosas desde hace 10 años.

Examen Físico:

- Paciente vigil, orientado en tiempo, espacio y persona
- Signos vitales: PA 100/80 mmHg, FC 100 lpm, FR 21 cpm, T 38°C
- Cabeza y cuello: Conjuntivas pálidas, escleras blancas, mucosas húmedas. Lesión pustulosa en mucosa yugal derecha. Pupilas isocóricas, reactivas. No se palpan adenopatías ni tiroides. Ingurgitación yugular 2/6 con colapso completo. Lesiones hiperpigmentadas en frente.

- Aparato respiratorio: Respiración costoabdominal, sin tiraje ni reclutamiento. Murmullo vesicular levemente disminuido en base izquierda, sin ruidos agregados.
- Aparato cardiovascular: Ruidos normofonéticos, no se ausculta soplo.
- Abdomen: Plano, ruidos hidroaéreos conservados, blando, depresible, levemente doloroso a la palpación profunda en hipocondrio derecho, sin defensa ni descompresión, sin visceromegalias. Traube libre. Timpanismo conservado.
- Neurológico: Funciones superiores conservadas. Sin foco motor ni sensitivo. Sin rigidez de nuca. Kernig y Brudzinsky negativos. Reflejos osteotendinosos simétricos. Marcha y equilibrio conservados. Respuesta plantar flexora bilateral.
- Miembros: No presenta edemas. Lesiones ulceradas con fondo necrótico, de bordes sobreelevados, sin secreción, no dolorosas en ambos miembros inferiores.
- Genitales: Testículos en bolsa, escroto sin lesiones.

Exámenes complementarios:**Laboratorio:**

	Ingreso	Día 1	Día 2	Día 3	Día 4	Día 10	Día 13
Hemoglobina (g/dL)	10	10	9	9		8	
Hematocrito (%)	30	28	26	26		23	18
Glóbulos Blancos/mm ³	3900	1980	640	1280		6600	3500
Plaquetas/mm ³	187000	136000	61000	37000		21000	59000
Glucosa (mg/dL)	95	80	72	76		169	389
Urea (mg/dL)	73	116	112	67	66	60	61
Creatinina (mg/dL)	3,69	5,49	4,39	2,60	1,94	1,46	2
Na (mEq/L)	129	137	140	139	145	148	133
K (mEq/L)	4,40	3,27	3,42	3,29	4,20	5	4
Bilirrubina total (mg/dL)	2,23	4,33	5,02	6,37	6,90	2,34	6,78
Bilirrubina directa (mg/dL)	1,79	3,63	4,57	5,74	6,30	1,72	3,09
ASAT (UI/L)	133	167	129	102	144	34	47
ALAT (UI/L)	51	85	57	54	66	32	26
FA (UI/L)	450	771	672	1195	1181		461
GGT (UI/L)	199	214	178	228	141		90
Albumina (g/dL)	3,20						
LDH (UI/L)	1156	1360					
Amilasa (UI/L)	118				122	1063	961
CPK (UI/L)	172	219					
Ca (mg/dl)	7,4						6,30
pH	7,4			7,27	7,35		
PCO ₂ (mmHg)	29			22	20		
PO ₂ (mmHg)	105			87	65		
EB	-5,8			-15	-12		
HCO ₃ R	18			10	11		
% Saturación Hb	97,9			94	90,7		

Orina completa: opalescente, densidad 1030, pH 5, hematíes aislados, leucocitos regular cantidad, células epiteliales abundantes, cilindros hialinos, granulados y céreos 2-3 por campo, gérmenes +, cristales amorfos +++.

Frotis de sangre periférica: Hto 30% hipocromía y microcitosis. Globulos blancos 3500/mm³ con 94% de neutrofilos segmentados y linfopenia marcada. Plaquetas 190000/mm³, macroplaquetas.

Radiografía de tórax de frente: Índice cardiotorácico conservado. Sin lesiones pleuro-parenquimatosas. Fondos de saco libres.

Electrocardiograma: Ritmo sinusal; FC: 100 lpm; AQRS:+45; onda P 0.08"; intervalo PR: 0,12 segundos; QRS 0,08 segundos; ST isonivelado; intervalo QT: 0,24 segundos.

TC de cráneo sin contraste endovenoso: Sin sangrado intra ni extraaxial. Sin hipodensidades ni lesiones expansivas. Sistema ventrículo cisternal respetado. Fosa posterior impresiona indemne.

Punción lumbar: cristal de roca, glucorraquia 0,44 gr/L (glicemia 90 mg/dl), proteínas 0,43 gr/L, Pandy negativo, 3 elementos.

Ecografía abdomino-renal al ingreso: hepatomegalia homogénea, con aumento de ecogenicidad compatible con esteatosis, sin imagen de lesión. Vesícula, vía biliar, páncreas, bazo y riñones sin alteraciones.

Ecografía abdomino-renal el 2º día internación: aumento del espesor de pared de la vesícula con líquido alrededor, siendo en su conjunto de 13 mm. Dudoso líquido laminar rodeando cabeza del páncreas.

Hemocultivos: negativos.

Urocultivo: negativo.

Cultivo de LCR: negativo.

Minibal: negativo.

Cultivo de lesiones cutáneas: para gérmenes comunes negativo, micológico negativo (resultado definitivo pendiente).

Espujo para PCP: negativo.

Evolución:

- Es internado en **sala general**. Comienza tratamiento con ampicilina-sulbactam

- o Al 2º día de internación presenta aumento del dolor abdominal a nivel de hipocondrio derecho, con defensa y descompresión, junto con aumento de la bilirrubina y de las enzimas de colestasis. Se repite ecografía abdominal y se diagnostica una colecistitis.
- o Coincidiendo con este cuadro presenta agravamiento de la función renal que no mejora con el aporte de líquidos. Se realiza sedimento urinario y se interpreta como NTA secundario a la sepsis.
- o Por presentar el paciente neutropenia junto con fiebre, se cambia el plan antibiótico a vancomicina para cubrir el foco cutáneo y piperacilina

tazobactam cubriendo el foco abdominal.

- o El servicio de cirugía realiza colecistostomía percutánea.

- El paciente cursa el posoperatorio en **UTI**, sin requerimiento de inotrópicos ni ARM por 24hs.

- En sala general, por presentar tiraje generalizado, reclutamiento, FR 50 rpm, disminución del murmullo vesicular a predominio derecho e hipoxemia se decide nuevamente el pase a **UTI**.

- Permaneció en **UTI** por 6 días, con requerimiento de ARM por 24hs, hemodinamicamente estable. Por nuevos infiltrados en Rx tórax, se añade al plan antibiótico cotrimoxazol y anfotericina B.

- El 11° día de internación pasa a **sala general**. Permaneció por 72hs hemodinamicamente estable, pero con registros febriles, dolor abdominal generalizado, defensa, descompresión y RHA abolidos. En el laboratorio se constata aumento de la amilasa, bilirrubinemia y enzimas de colestasis. Se realiza TC de tórax y abdomen que informa derrame pleural extenso bilateral. Líquido perihepático y periesplénico. Extenso líquido en ambas goteras parietocólicas, Morrison e interasas. Páncreas aumentado de tamaño con pérdida del acinarizado normal lo que se interpreta como una pancreatitis aguda severa, con caída de 10 puntos del HTO e hipocalcemia, junto con empeoramiento de la función renal (Cr 1,74 para previa normal.). Se realiza paracentesis y toracocentesis.

Líquido ascítico: glucosa 0,90 gr/L, LDH 2700 UI/L, albumina 1,1gr/L (albúmina sérica 0,80 mg/L), amilasa 1800 UI/L, elementos 1930/mm³ (70% PMN). Cultivo: negativo.

Líquido pleural: glucosa 0,77 gr/L, proteínas 12 gr/L, albumina 7 gr/L, LDH 1630 UI/L, Rivalta negativo, elementos 690/mm³ (65% células y 35% mononucleares), pH 7,38. Cultivo: negativo.

- Se decide nuevamente el pase a **UTI** para mayor control.

- o No requirió ARM, ni inotrópicos.

Al obtener HC negativos se suspenden fármacos nefrotóxicos (vancomicina y anfotericina). Y con esputo negativo para PCP se suspende cotrimoxazol. Continúa plan antibiótico con meropenem.

- o Presento mejoría de la función renal con el aporte de líquidos.

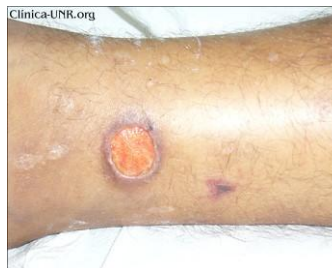- Al día 19° de internación vuelve a **sala general**. Comienza nuevamente con registros febriles, en número de 1 a 2 por día. Se realiza nueva TC de tórax y abdomen.

- El servicio de dermatología realiza toma de biopsia y escarificación de lesiones cutáneas. Hasta el momento sin resultados concluyentes.

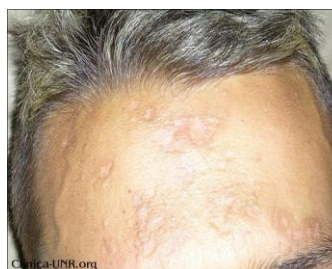Pendiente:

- Recuento de CD4
- Serología CMV
- Inicio nutrición parenteral
- Resultado biopsia piel.

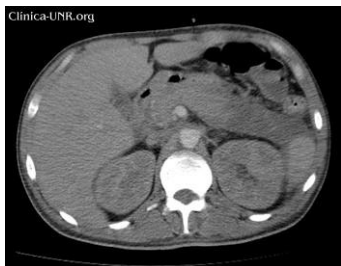
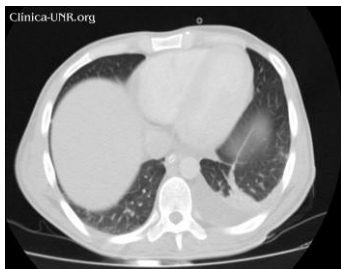
Imágenes



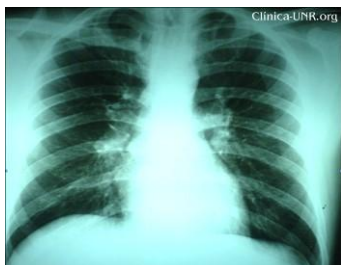Lesiones ulceradas con fondo necrótico, de bordes sobreelevados, sin secreción, no dolorosas en ambos miembros inferiores.



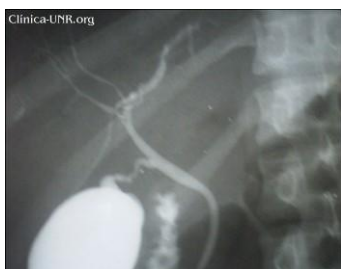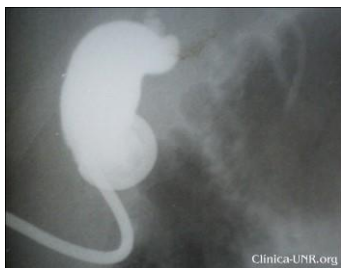Lesiones hiperpigmentadas en la frente.



Derrame pleural izquierdo. Colapso del parénquima pulmonar base izquierda. Líquido interasas, en espacio de Morrison y ambas goteras parietocólicas. Colección en espacio retroperitoneal izquierdo, con refuerzo periférico con contraste endovenoso.



Índice cardiorádico conservado. Sin lesiones pleuroparenquimatosas. Fondos de saco libres.



Sin dilatación de vía biliar. Sin obstrucción

Discusión del caso clínico

Voy a discutir el caso de un paciente varón de 28 años, HIV positivo, que consulta por dolor abdominal y fiebre. Presenta al laboratorio pancitopenia, insuficiencia renal, alteración del hepatograma y en ecografía abdominal, engrosamiento de la pared vesicular, con ausencia de cálculos.

Durante la internación, presenta agravamiento de los síntomas abdominales y aumento de la amilasemia.

El paciente también presenta lesiones en piel.

El cuadro de ingreso se interpreta como colecistitis aguda, presenta durante la internación, pancreatitis aguda. Son estos dos cuadros los que voy a considerar como eje de mi discusión.

En relación a las lesiones cutáneas, a pesar de no ser motivo de discusión actual, deben ser estudiadas. Se informaron verbalmente como pioderma gangrenoso, el mismo se define como una dermatosis neutrofílica, asociada en el 50% de los casos a una enfermedad de base, principalmente enfermedad inflamatoria intestinal, también se puede presentar asociado enfermedades linfoproliferativas, diabetes, y es infrecuente la asociación con HIV y cocaína, habiendo en la bibliografía sólo reporte de casos. Clínicamente se presentan como lesiones ulceradas, dolorosas al comienzo y luego indoloras, que evolucionan con secreción purulenta y a necrosis. Pueden presentarse en cualquier parte del cuerpo, principalmente en miembros inferiores. Por sus características clínicas, plantean diagnóstico diferencial con micosis profundas, leishmaniasis, vasculitis, linfoma cutáneo.

El diagnóstico se realiza por biopsia, el tratamiento es con drogas inmunosupresoras.

Volviendo al cuadro abdominal, el paciente presenta al ingreso:

Colecistitis aguda:

Es la inflamación de la pared de la vesícula biliar, que se manifiesta por dolor abdominal y fiebre. Se clasifica en litiásica (90-95%) y alitiásica (5-10%). Ahora bien, nos encontramos ante un paciente HIV positivo, con bajo recuento de CD4. En este tipo de pacientes cobra particular importancia la colecistitis aguda alitiásica, ya que se presenta con mayor frecuencia que en la población general. Se asocia principalmente a determinados factores de riesgo, como sepsis, inestabilidad hemodinámica, inmunosupresión (se presenta en pacientes con recuento de CD4 menor a 100), y a determinadas infecciones, principalmente CMV y criptosporidium.

Si bien la colecistitis aguda alitiásica, es una colangiopatía asociada al HIV, es necesario recordar, que en estos pacientes, se puede presentar una infección oportunistas sobre un terreno litiásico ya existente.

En relación a la fisiopatología de la colecistitis aguda alitiásica, se encuentran involucrados mecanismos isquémicos, de estasis biliar, que predisponen a una

bilis más espesa, químicamente alterada, que podría predisponer a un factor obstructivo. En el caso de las infecciones, particularmente en la infección por CMV, se encuentra en la histología un infiltrado inflamatorio junto con cuerpos de inclusión de CMV.

Hay en la bibliografía varios casos reportados de pacientes HIV positivos que presentaron colecistitis aguda alitiásica por CMV. Cito como ejemplo, el caso de una paciente mujer, de 33 años, HIV positiva, que consulta por dolor abdominal y fiebre, en la ecografía abdominal presenta engrosamiento de las paredes de la vesícula y ausencia de litiasis, presenta anticuerpos positivos para CMV, se realiza colecistectomía, constatándose a la macroscopía, una vesícula indurada, con paredes engrosadas, sin cálculos y en la histología los hallazgos que mencioné previamente.

Desde el punto de vista clínico y de laboratorio, se presenta de manera similar en estos pacientes, tanto sea de origen litiásico como alitiásico. Generalmente cursan con dolor en hipocondrio derecho y fiebre, y al laboratorio hiperbilirrubinemia, aumento de FAL, GGT y transaminasas.

En relación a los métodos diagnósticos, en la revisión publicada en CLINICAL GASTROENTEROLOGY AND HEPATOLOGY en 2010, la ecografía abdominal continúa siendo el método de primera elección, la misma presenta según los diferentes trabajos publicados, una sensibilidad y especificidad entre 30 y 100%. La TAC presenta pocos beneficios en relación a la ecografía.

En relación al tratamiento, en esta misma revisión, se recomienda la colecistostomía, ya sea sola o acompañada de colecistectomía por vía laparoscópica. Algunos autores recomiendan la colecistostomía como única terapéutica, otros prefieren utilizarla como terapia puente hasta la realización de la colecistectomía.

El otro cuadro que el paciente presenta es una pancreatitis aguda:

Es una respuesta inflamatoria del páncreas, que se manifiesta con dolor abdominal y aumento de enzimas pancreáticas. Las etiologías más frecuentes son la litiásica y la alcohólica. Con menor frecuencia es producida por exposición a fármacos (cotrimoxazol, furosemida, antirretrovirales, antiinflamatorios, algunos inmunosupresores, etc.), hipertrigliceridemia, traumatismos, infecciones (el propio HIV puede producir pancreatitis, CMV, Echovirus, Mycoplasma, etc.).

En relación a los fármacos, deben cumplirse determinados criterios para considerar que un cuadro de pancreatitis fue producido por exposición a los mismos, estos son: 1) La pancreatitis debe producirse durante el tratamiento. 2) Ausencia de otra causa aparente. 3) El cuadro resuelve al discontinuar la droga. 4) Recurre el cuadro con la readministración del fármaco.

En los pacientes HIV positivos, suele verse pancreatitis como consecuencia de los antirretrovirales, no es el caso de este paciente, ya que no venía realizando

tratamiento. Si estuvo expuesto durante la internación a cotrimoxazol. Existen en la bibliografía varios casos de pacientes HIV y pancreatitis por cotrimoxazol. Como ejemplo cito el caso de un paciente de 35 años, HIV positivo, que fue internado por un cuadro respiratorio, recibió, entre otros fármacos, cotrimoxazol, mejorando el cuadro respiratorio, pero a los 5 días de tratamiento comenzó con dolor abdominal, aumento de amilasa (900-1000 UI/L), con alteraciones a nivel pancreático en los métodos de diagnóstico por imágenes. Se suspendió cotrimoxazol y mejoró el cuadro abdominal. El paciente reingresó 3 meses después por un cuadro respiratorio, no refirió el episodio anterior, recibió nuevamente cotrimoxazol, presentando nuevamente pancreatitis aguda, que mejoró al suspender la droga.

Con los datos que nos brinda la clínica y el laboratorio, se han elaborado varios scores pronósticos, los más utilizados son el score de Ranson, el mismo consta de 11 parámetros que se determinan 5 al ingreso y 6 a las 48 horas. Si el paciente presenta menos de 3 parámetros, la mortalidad es entre el 0-3%, si presenta entre 3 y 6 parámetros, la mortalidad es entre el 11-15% y cuando presenta más de 6 parámetros, la mortalidad asciende al 40%. Otro es el sistema de puntuación APACHE II, originalmente utilizado en pacientes en Unidades de Cuidados Intensivos. En los cuadros de pancreatitis, presenta utilidad en el seguimiento, si los valores mejoran en las primeras 48 horas, sugiere un cuadro leve y viceversa. En el sistema Glasgow de puntuación de pancreatitis, se utiliza la edad y 8 parámetros de laboratorio, si se presentan 3 o más en las primeras 48 horas, se considera un cuadro severo.

En la pancreatitis aguda, se pueden presentar complicaciones, tanto a nivel local (necrosis, colecciones, abscesos, pseudoquistes), como sistémico (derrame pleural, cardiovasculares, CID, renales).

En relación a los métodos de diagnóstico por imágenes, la tomografía de abdomen es el método de mayor utilidad, no sólo para diagnóstico, sino también para pronóstico. La presencia de signos de necrosis a nivel del páncreas, se relacionan con una mortalidad superior al 20%, en cambio la presencia de edema no se ha visto asociada a mortalidad. Se ha ideado el Score de Balthazar, también se utiliza como score pronóstico, junto con los mencionados anteriormente. En el mismo, se atribuye diferente puntaje según las características de la glándula, la presencia o no de colecciones, y el porcentaje de necrosis.

La ERCP en la pancreatitis aguda, presenta un rol terapéutico, ya que como método diagnóstico, puede producir como complicación pancreatitis, y por relación costo-beneficio, se prefieren otros métodos más inocuos. Está indicada cuando hay claros signos de obstrucción, en la urgencia, se indica cuando hay obstrucción papilar persistente y colangitis aguda concomitante.

El tratamiento de la pancreatitis aguda consiste en analgésicos para el dolor, hidratación parenteral,

sonda nasogástrica, nada por boca hasta que el cuadro mejore y desciendan los valores de amilaseemia, luego comenzar con dieta líquida e ir progresando.

En relación a la antibioticoterapia, en los cuadros leves a moderados no mostró beneficio. En los cuadros severos no hay datos concluyentes, hay trabajos que postulan beneficio del uso de los mismos y otros en los que no se vio diferencia estadísticamente significativa entre los grupos de pacientes que recibieron antibióticos y los que no lo recibieron. En caso de presentar complicaciones, debe realizarse tratamiento de las mismas.

Concluyo que la etiología más probable de la colecistitis aguda y de la pancreatitis, por frecuencia y por lógica, es la litiasica, ya sea que se trate de un cálculo que produjo ambos cuadros y migró y se expulsó por vía intestinal, por eso no se ve actualmente en la vía biliar, tal como demostró el Doctor Acosta en los trabajos publicados sobre pancreatitis aguda, con el hallazgo de litos en el tamizaje de la materia fecal; o que se trate de barro biliar.

Ahora bien, en el contexto de un paciente HIV, no puedo dejar de considerar las causas de colecistitis alitiásica previamente mencionadas, ya sea como única causa o asociada a un terreno litiasico. En relación a la pancreatitis aguda, también considero como etiología probable la exposición a cotrimoxazol.

Actualmente el paciente presenta una colección retroperitoneal, la interpreto como complicación de la pancreatitis aguda.

Conductas:

-Reevaluación de la vía biliar, ya que el paciente persiste con patrón de colestasis al laboratorio, mediante una nueva colangiografía, o eventualmente una colangioRMI, también estudio de la composición química de la bilis.

-Comienzo de la dieta, ya que el cuadro está evolucionando favorablemente.

-En relación a la colección retroperitoneal, conducta expectante, con control clínico y tomográfico. Con eventual punción. Antibioticoterapia.

-Resultados microbiológicos definitivos.

-Estudio de las lesiones en piel.

-Comienzo de tratamiento para HIV, una vez superado este cuadro.

-Por la complejidad y la diversidad de manifestaciones, sugiero principalmente manejo interdisciplinario.

Bibliografía:

- 1) Ferraina P, Infecciones de la vía biliar. Cirugía MICHANS, 5ª Edición, cap. 38, 556-642.
- 2) Greenberger N, Paumgartner G, Diseases of the gallbladder and bile ducts. , In *Harrison's - Principles of Internal Medicine*, 16th Edition, Chapter 292, 1880-1891.
- 3) Nash, JA, Cohen, SA. Gallbladder and biliary tract disease in AIDS. *Gastroenterol Clin North Am* 1997; 26:323.

- 4) C W Co, S P Lee, Biliary sludge and cholecystitis. *Best Practice & Research Clinical Gastroenterology*. Vol. 17, No. 3, pp. 383-396, 2003.
- 5) J L Huffman, S Schenker. Acute Acalculous Cholecystitis: A Review. *CLINICAL GASTROENTEROLOGY AND HEPATOLOGY* 2010; 8:15-22.
- 6) Venkataramani, A, Strong, RM, Anderson, DS, et al. Abnormal duodenal bile composition in patients with acalculous chronic cholecystitis. *Am J Gastroenterol* 1998; 93:434.
- 7) Janowitz, P, Kratzer, W, Zemmler, T, et al. Gallbladder sludge: Spontaneous course and incidence of complications in patients without stones. *Hepatology* 1994; 20:291.
- 8) C W Co, S P Lee, Biliary sludge and cholecystitis. *Best Practice & Research Clinical Gastroenterology*. Vol. 17, No. 3, pp. 383-396, 2003.
- 9) Ryu, JK, Ryu, KH, Kim, KH. Clinical features of acute acalculous cholecystitis. *J Clin Gastroenterol* 2003; 36:166.
- 10) Molenat, F, Boussuges, A, Valantin, V, Sainty, JM. Gallbladder abnormalities in medical ICU patients: An ultrasonographic study. *Intensive Care Med* 1996; 22:356.
- 11) Ferraina P, A Oria. Páncreas. Cirugía MICHANS, 5ª Edición, cap. 39, 643-695.
- 12) Sarles, H. Pancreatitis symposium. Basel, SK, Marseille 1963.
- 13) Badalov, N, Baradaran, R, Iswara, K, et al. Drug-induced acute pancreatitis: an evidence-based review. *Clin Gastroenterol Hepatol* 2007; 5:648.
- 14) Mallory, A, Kern, F Jr. Drug-induced pancreatitis: A critical review. *Gastroenterology* 1980; 78:813.
- 15) Cortés J, Arroyo E, Reus S, Climent E, Portilla J. Pancreatitis aguda por cotrimoxazol e infección VIH: A propósito de un caso. Hospital General Universitario de Alicante.
- 16) Greenberger N, Toskes P. Pancreatitis aguda. Harrison, Principios de Medicina Interna. 16ª Edición. Cap 294 2086-2094
- 17) Balthazar, EJ, Robinson, DL, Megibow, AJ, et al. Acute pancreatitis: value of CT in establishing prognosis. *Radiology* 1990; 174:331.
- 18) Balthazar EJ, MD. Review. Acute Pancreatitis: Assessment of Severity with Clinical and CT Evaluation. *Radiology* 2002; 223:603-613.
- 19) J-L Saraux, L. Lenoble, M. Toublanc, J.-M Smiejan, M.-C Dombret. Acalculous Cholecystitis and Cytomegalovirus Infection in a Patient with AIDS. *THE JOURNAL OF INFECTIOUS DISEASES VOL. 155 NO. 4. APRIL 1987.*