



Clínica-UNR.org

Publicación digital de la 1ª Cátedra de Clínica Médica y Terapéutica y la Carrera de Posgrado de especialización en Clínica Médica  
 Facultad de Ciencias Médicas - Universidad Nacional de Rosario  
 Rosario - Santa Fe - República Argentina

### Seminario Central - Caso n° 208

29 de abril de 2010

## Mujer de 56 años con derrame pleural unilateral

Presenta: Dra. María Virginia Vadalá

Discute: Dr. Mauro Tortolo

Coordina: Prof. Dr. Alcides Greca

Editan: Dr. Ramón Ferro y Dr. Roberto Parodi

### Presentación del caso clínico

**Motivo de consulta:** Disnea y tos seca.

**Enfermedad actual:** Comienza 3 meses previos a la consulta con disnea a esfuerzos moderados. Del mismo tiempo de evolución refiere dolor a nivel de hemitórax derecho, que se exacerba con los movimientos respiratorios.

Por dicho motivo consulta en otro nosocomio, donde permanece internada durante 15 días, presentando mejoría transitoria de los síntomas.

Persiste el dolor torácico y la disnea progresa hasta hacerse a esfuerzos leves. Agrega tos seca.

Veinte días previos es internada en otro Hospital y por presentar mala evolución es trasladada a nuestro nosocomio.

#### Antecedentes personales:

- Tabaquista: 10 cigarrillos por día desde la adolescencia de tabaco puro.
- Apendicectomía a los 15 años.

#### Examen Físico:

Vigil, orientada en tiempo, persona y espacio.

Signos vitales: PA: 120/80 mmHg; FC: 106 lpm; FR: 28 cpm; T: 36°8 C

Cabeza y cuello: Conjuntivas pálidas, escleras blancas, mucosas húmedas. Orofaringe sin lesiones. Cuello simétrico. No se palpan adenomegalias ni tiroides.

Tórax: Diámetro anteroposterior conservado. Mamas de forma conservada sin nódulos, depresiones ni secreción por pezón. Columna sonora sin desviaciones, indolora. Puño percusión negativa bilateral.

Aparato respiratorio: Respiración costoabdominal, con tiraje intercostal leve, sin reclutamiento. Vibraciones vocales y matidez en campo pulmonar derecho. Murmullo vesicular abolido en base derecha.

Aparato Cardiovascular: Ruidos normofonéticos, sin soplos, R3 ni R4.

Abdomen: Plano. Blando, depresible, indoloro. No se palpan visceromegalias. Timpanismo conservado.

Miembros: Tono, trofismo, fuerza, temperatura y pulsos conservados. Terreno varicoso bilateral.

Neurológico: Funciones superiores conservadas. Sin foco neurológico. Signos meníngeos negativos. Respuesta plantar flexora bilateral.

#### Métodos complementarios

##### Laboratorio general:

	Ingreso	Día 1	Día 2	Día 3
Hematocrito (%)	35		32	
Hemoglobina (g/dL)	11		10	
Glóbulos blancos/mm <sup>3</sup>	11.700		10.240	
Plaquetas / mm <sup>3</sup>	519.000		490.000	
Glucemia (mg/dL)	93		120	
Uremia (mg/dL)	23		18	
Creatininemia (mg/dL)	0,7		0,5	
Natremia (mEq/L)	136		139	
Potasemia (mEq/L)	3,6		3,35	
Bilirrubinemia Total (mg/dL)	0,29			
TGO (UI/L)	48			
TGP (UI/L)	33			
FA (UI/L)	255			
GGT (UI/L)	96			
Colinesterasa (UI/L)				
CPK (UI/L)				
LDH (UI/L)	2469			
Calcemia (mg/dL)				
Fosfatemia (mg/dL)				
Albuminemia (g/dL)	3,2			
pH	7,46	7,45		7,41
pCO <sub>2</sub>	36	35		41
pO <sub>2</sub>	63	85		67
EB	2	0,6		1
HCO <sub>3</sub>	25	24		25
% Sat	93	97		93
TP (segundos)	13			
KPTT (segundos)	25			
VES (mm/1° hora)	70			

**Orina:** Opalescente, pH 5,5, densidad 1025, proteínas indicios, indicios de cuerpos cetónicos, hemoglobina +++, abundantes hematíes, abundantes leucocitos.

**ECG:** Ritmo sinusal, FC 75 lpm, sin alteraciones en la conducción ni signos de isquemia.

**Radiografía de tórax:** Hemitórax derecho radiopaco en su totalidad. Desviación de mediastino hacia la izquierda.

#### Cito-físico-químico de líquido pleural:

Aspecto	Ingreso	Día 1
	Sanguinolento opalescente	Hemático
Glucosa (g/L)	0,05	0,25
Proteínas (g/L)	43	37
Albúmina (g/L)	19	
Colesterol (mg/dL)	66	125
Triglicéridos (mg/dL)	37	25
Colinesterasa (UI/L)	2532	1698
Amilasa (UI/L)	40	33
LDH (UI/L)	9650	11.855
pH	7,29	6,9
Rivalta	Negativa	+++
Elementos/mm <sup>3</sup>		Abundantes leucocitos Escasos piocitos Abundantes hematíes

#### Estudios microbiológicos:

- Hemocultivos: Cocos Gram positivos y cocobacilos Gram positivos (posible flora de piel contaminante)
- Cultivo de líquido pleural: Negativo

#### TC de tórax con contraste (Ver imágenes 2, 3, 4, 5 y 6):

- Engrosamiento difuso de pleura visceral y parietal de pulmón derecho, 20 mm de espesor, de contorno irregular. Gran refuerzo postcontraste endovenoso, sin adecuado plano graso de separación con la pared torácica.
- Contenido líquido intrapleural de densidad aumentada, con colapso del parénquima pulmonar y desplazamiento del mediastino hacia contralateral, en probable relación a proceso neofornativo mesotelial.
- Colapso e infiltración de vasos pulmonares derechos.
- Múltiples estructuras ganglionares pretraqueales, prevasculares y aórticos pulmonares
- Hígado desplazado a la izquierda.
- El diafragma impresiona invadido por la lesión descripta.

#### Evolución

Al ingreso se comienza tratamiento con ampicilina sulbactam, previa toma de hemocultivos y cultivo del líquido pleural.

Se decide colocación de tubo de tórax para drenaje de líquido pleural, con evacuación en total de 500 ml de líquido hemático.

Permanece normotensa y afebril.

#### Estudios pendientes:

Serología HIV

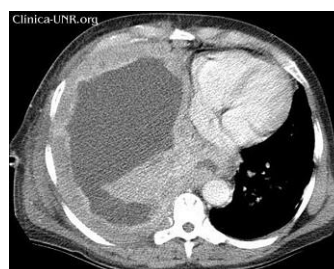
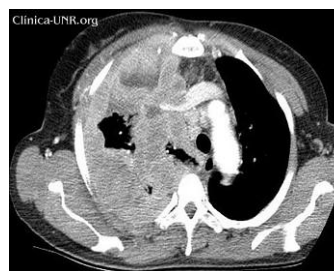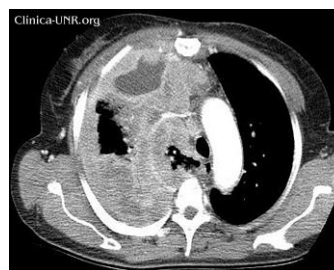
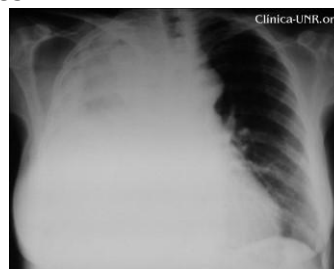Citología de líquido pleural

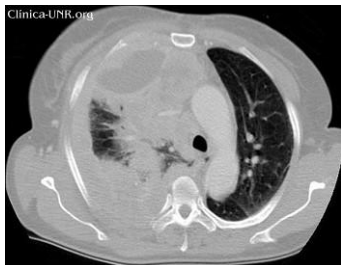
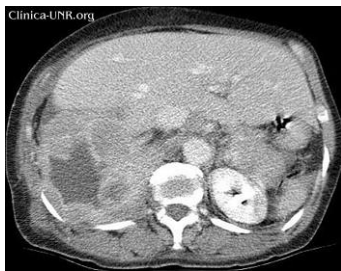Cultivo definitivo de líquido pleural.

Mamografía.

Biopsia pleural.

#### Imágenes





## Discusión del caso clínico

Se discute el caso de una mujer con disnea progresiva, dolor torácico, tos crónica, engrosamiento pleural difuso, derrame pleural y adenopatías mediastinales. Voy a considerar inicialmente el engrosamiento pleural para comenzar el análisis.

Numerosas causas neoplásicas y no neoplásicas pueden conducir al mismo. Entre las últimas encontramos a las infecciones crónicas o agudas no resueltas (TBC, micosis, neumonías agudas); las enfermedades inflamatorias sistémicas (sarcoidosis, AR); hemotórax organizados, drogas (ejemplo: amiodarona); secuelas de cirugías torácicas; cuerpos extraños; irradiación, etc.

Sin embargo, hay muchos argumentos que alejan a los procesos no neoplásicos como causa de la afección de esta paciente. No hay evidencia de fiebre ni otro parámetro de infección bacteriana aguda, noción de foco para TBC, alteraciones extrapulmonares de eventuales enfermedades sistémicas, antecedente de traumatismo o empleo de drogas. Además –y principalmente– las alteraciones imagenológicas y el curso del proceso convierten al engrosamiento no neoplásico en un diagnóstico poco probable.

En cambio, hay sobradas pruebas para pensar en una neoplasia maligna. Entre ellas se destacan la rápida velocidad de crecimiento, la tendencia a la infiltración local y las características tomográficas del engrosamiento pleural. Con respecto a éstas últimas, varios trabajos han identificado parámetros de malignidad de alta especificidad: el engrosamiento circunferencial, el grosor mayor a un centímetro, el contorno nodular o mamelonado, y el compromiso de la pleura mediastinal. Todos éstos pueden observarse con claridad en las imágenes de este caso.

Las neoplasias pleurales malignas más frecuentes son las metástasis pleurales de otros tumores primarios y el mesotelioma pleural maligno, en ese orden.

Las metástasis pleurales provienen en primer lugar de adenocarcinomas de pulmón, mama y tubo digestivo, y más raramente de carcinomas renales, de ovario y melanomas. En los estudios imagenológicos el compromiso pleural es inespecífico, pudiendo llegar a ser indistinguibles del mesotelioma.

El mesotelioma pleural maligno (MPM) es el tumor primario de la pleura más frecuente. Se presenta generalmente en la quinta o sexta década de vida. Su incidencia es baja (ej. 3300 casos por año en EE.UU.), aunque tiende a aumentar en aquellos países donde no existen regulación estricta en el empleo de asbesto, el principal factor de riesgo.

Con respecto al asbesto, un concepto importante es el de su ubicuidad en la naturaleza. Sus propiedades de resistencia al calor, las llamas, la fricción y su maleabilidad permiten entender el uso masivo en la industria y la construcción. Sin embargo, no hay indicios de exposición ocupacional de la paciente de este caso. A pesar de esto, se ha demostrado en muchas ocasiones que la exposición no ocupacional constituye un factor de riesgo del mismo tenor. La proximidad a construcciones, industrias, aserraderos; el suelo de ciertas regiones del mundo, e incluso el lavado de ropas impregnadas con fibras de asbesto implican un riesgo demostrado para el desarrollo de mesotelioma maligno.

Otros tumores pleurales primarios son los el liposarcoma y el sarcoma sinovial. Son raros y en general crecen en forma de nódulos únicos, de rápido crecimiento. A pesar de esto, pueden provocar un engrosamiento pleural difuso, por lo que no pueden ser descartados en este caso.

Para el diagnóstico de tumores pleurales es necesaria una biopsia dirigida a sectores con una clara infiltración celular. Es por eso que el rédito de una biopsia a ciegas es bajo. En cambio, se recomienda guiar el procedimiento bajo TC o idealmente por toracoscopia. Además, es útil la realización de una broncofibroscopia, en búsqueda de un eventual carcinoma broncogénico o para el acceso a otro sitio de biopsia diagnóstica.

Otro tema a plantear en este caso es la colocación de un tubo de toracostomía. Durante la internación se obtuvo líquido pleural con parámetros teóricos para la colocación de un tubo de drenaje pleural: pH de 6,9, LDH mayor a 10.000 UI/L y glucosa de 5 mg/dL.

Sin embargo, en este contexto, su aplicación es por lo menos dudosa.

Existen varios algoritmos para el tratamiento de los derrames pleurales malignos. En todos se considera al tubo de toracostomía y la posterior pleurodesis química como una de las alternativas iniciales. Sin embargo, cuando hay indicios de atrapamiento pulmonar –como creo que existe en este caso– las opciones se limitan a la colocación de un shunt pleuro-

peritoneal, catéter pleural o incluso la decorticación pleural; siempre y cuando se haya constatado una mejoría sintomática con la evacuación del líquido pleural.

Además, un tubo de drenaje estándar no está exento de riesgos, como las infecciones, hemorragias, neumotórax y la formación de fistulas pleuro cutáneas, que son más frecuentes en casos de derrames neoplásicos.

Por lo tanto, y a pesar de las características físico químicas del líquido pleural, creo que en este caso no está recomendada la colocación de un tubo de toracostomía.

Finalmente, vale recordar que nos encontramos ante una enferma con una probable neoplasia maligna avanzada. En estos casos es imprescindible considerar los aspectos comunicacionales de la relación médico paciente. No hay algoritmos fijos que nos orienten en estas cuestiones; en cambio es parte, como dicen los expertos en el tema, del arte de la medicina. Hay recomendaciones que pueden ayudarnos. Entre éstas, distintos autores destacan que el proceso comunicacional debe ser **personalizado, culturalizado y contextualizado**.

**A modo de síntesis, creo que en este caso la causa del marcado engrosamiento pleural es un tumor maligno localmente avanzado. Como diagnóstico más probable considero a un mesotelioma pleural maligno; en segundo lugar a metástasis de neoplasias pulmonares, mama o tubo digestivo; y a un sarcoma pleural con menor probabilidad.**

**Por la extensa infiltración local y la velocidad de crecimiento asumo que el pronóstico es grave y las alternativas terapéuticas, limitadas.**

**Como conducta sugiero:**

- **Diagnóstico histológico:**
  - **Biopsia guiada bajo TC o toracoscopia**
  - **Broncofibroscopia**
- **Tratamiento específico, adecuando el mismo al pronóstico de la paciente.**
- **Considerar el tratamiento del derrame pleural maligno:**
  - **Catéter pleural tunelizado**
  - **Shunt pleuro-peritoneal**
  - **Decorticación pleural**
- **Mantener una comunicación personalizada, contextualizada y culturalizada.**

#### Referencias

1. Skinner GF. CHRONIC EMPYEMA. Can Med Assoc J. Apr;56 (4):371-374.
2. Leung AN; Muller NL; Miller RR. CT in differential diagnosis of diffuse pleural disease. AJR Am J Roentgenol 1990 Mar;154(3):487-92

3. Scott EM, Marshall TJ, Flower CDR, et al. Diffuse pleural thickening; percutaneous CT-guided cutting needle biopsy. Radiology 1995;194:867e70.
4. Salahudeen HM, Hoey ET, Robertson RJ, Darby MJ. CT appearances of pleural tumours. Clin Radiol. 2009 Sep; 64(9):918-30. 2009 Jun 23
5. Metintas M; Ozdemir N; Hillerdal G; Ucgun I; Metintas S; Baykul C; Elbek O; Mutlu S; Kolsuz M Environmental asbestos exposure and malignant pleural mesothelioma. Respir Med 1999 May;93(5):349-55
6. Pan XL; Day HW; Wang W; Beckett LA; Schenker MB. Residential proximity to naturally occurring asbestos and mesothelioma risk in California. Am J Respir Crit Care Med 2005 Oct 15;172(8):1019-25. Epub 2005 Jun 23
7. Bourdes V, Boffetta P, Pisani P. Environmental exposure to asbestos and risk of pleural mesothelioma: review and meta-analysis. Eur J Epidemiol 2000;16:411
8. Mirvis S; Dutcher JP; Haney PJ; Whitley NO; Aisner J. CT of malignant pleural mesothelioma. AJR Am J Roentgenol 1983 Apr;140(4):665-70
9. Wang ZJ; Reddy GP; Gotway MB; Higgins CB; Jablons DM; Ramaswamy M; Hawkins RA; Webb WR Malignant pleural mesothelioma: evaluation with CT, MR imaging, and PET. Radiographics 2004 Jan-Feb;24(1):105-19
10. Benamore RE, Scott K, Richards CJ, Entwisle JJ. Image guided pleural biopsy: diagnostic yield and complications. Clin Radiol 2006;61:700-705
11. Maskell NA, Gleeson FV, Davies RJ. Standard. pleural biopsy versus CT-guided cutting-needle. biopsy for diagnosis of pleural malignant disease in pleural effusions: a randomised controlled trial. Lancet 2003;361:1326-1330
12. RW Light, SA Sahn, H Hollingsworth, P Doelken. Up to Date Diagnosis and management of trapped lung 17.1
13. Khaleeq G, Musani A. Emerging paradigms in the management of malignant pleural effusions. Respir Med 2008; 102:939-948.
14. PORCEL-PEREZ, J. M.. Manejo práctico del derrame pleural. An. Med. Interna (Madrid). 2002, vol.19, n.4, pp. 58-64
15. Reich H, Beattie EJ, Harvey JC. Pleuroperitoneal shunt for malignant pleural effusions: a one-year experience. Semin Surg Oncol 1993; 9:160-162.
16. Padmini U, Bryan K, and D A Laber. Diagnosing and Managing Suspected Malignant Pleural Effusions
17. Maglio F. Cómo dar bien las malas noticias Medicina ambulatoria. Greca-Gallo-Parodi. 41-44.